SISTEM NEUROMUSKULER

dr. H. Muktasim Billah, Sp.S.

SISTEM NEUROMUSKULER

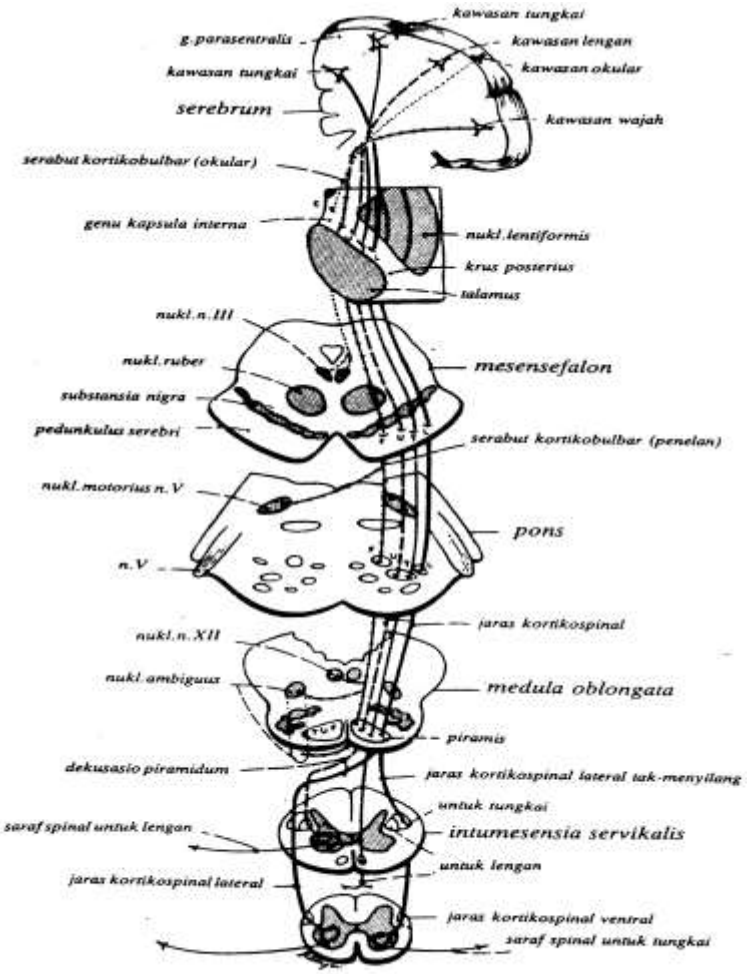

Gambar 3
Jaras kortikobulbar-kortikospinal

1. Bertanggung jawab terhadap semua pergerakan yang terjadi pada tubuh kita sesuai yang kita kehendaki
2. Terdiri atas komponen2/ bagian2 :

Sistem saraf

Sistem otot

Neuro
Muscular
Junction

KOMPONEN / BAGIAN SARAF

1. SISTEM PIRAMIDALIS
2. SISTEM EKSTRAPIRAMIDALIS

SISTEM PIRAMIDALIS

Terdiri atas :

1. UMN (Upper Motor Neuron)
2. Traktus Piramidalis
3. LMN (Lower Motor Neuron)
4. Serabut Saraf motorik perifer

UMN (UPPER MOTOR NEURON)

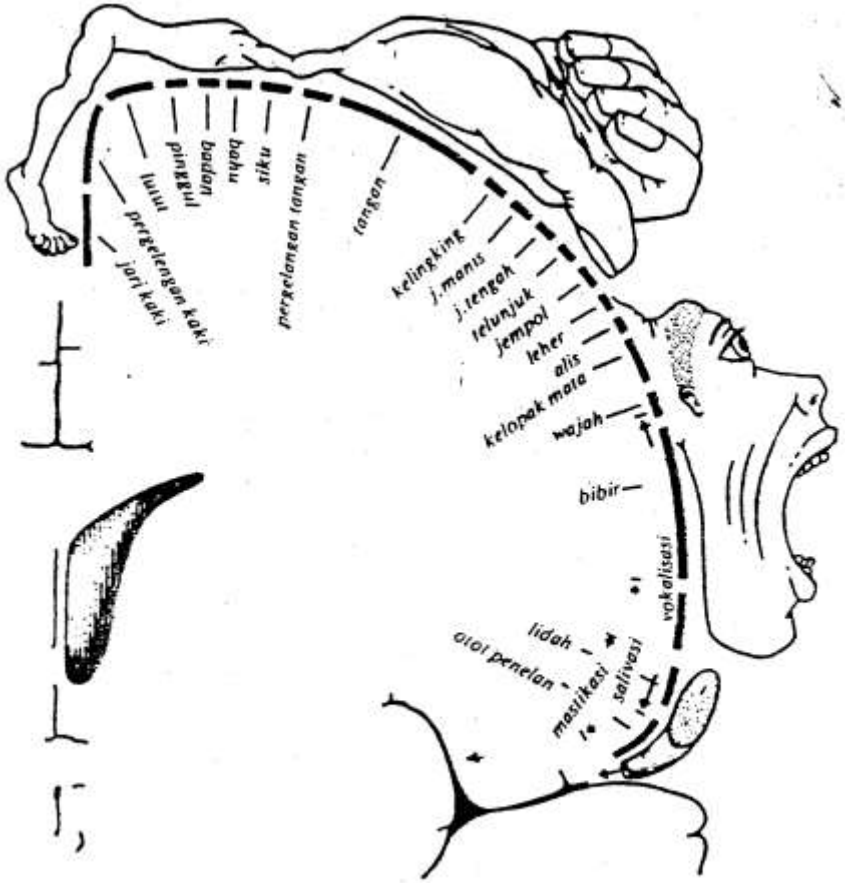

Gambar 1. Homunkulus motorik
(dikutip dari Mahar M dan Priguna S)

- Badan cel yang berbentuk piramid
- Mempunyai ukuran raksasa dibanding dg sel piramida lainya yang lebih kecil
- Disebut dengan cel BETZ
- Dalam jumlah besar cel BETZ Terdapat didalam lapisan gangglion air korteks serebri motorik girus presentral
- Tersusun sedemikian rupa berdasarkan segmen2 dimana otot skelet yang dikelolanya
- Menjadi suatu susunan yang disebut Homon kulus motorik

NEXT

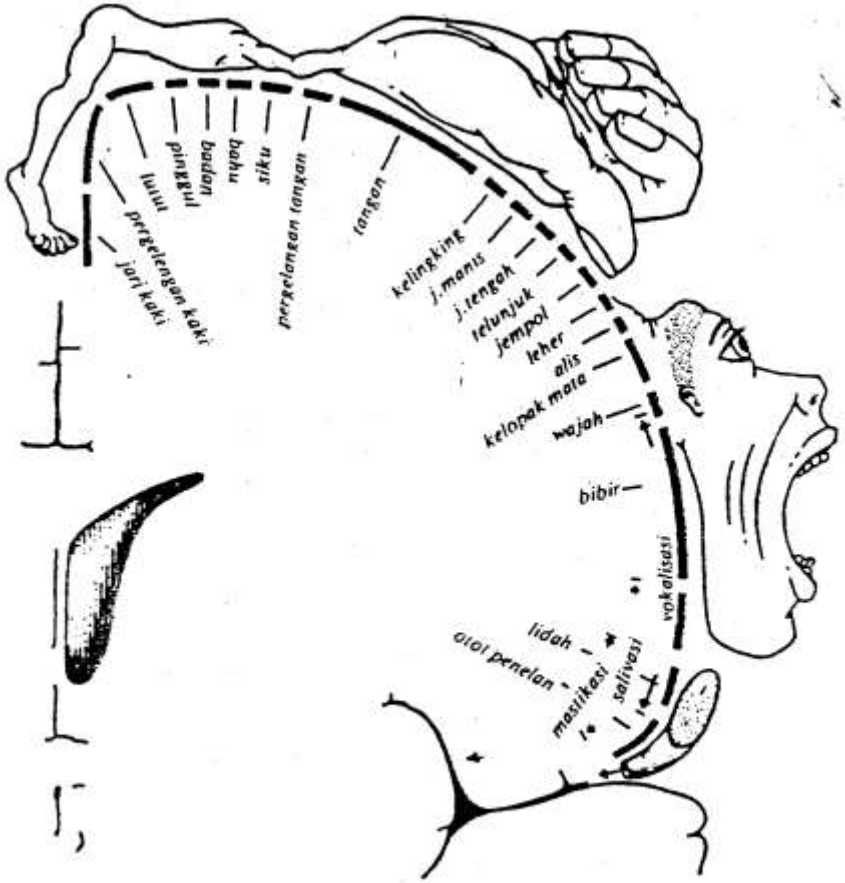

Gambar 1. Homunkulus motorik
(dikutip dari Mahar M dan Priguna S)

- Antara satu cel piramida dengan cel piramida lainnya berhubungan melalui dendrit2 lainya
- Akson dari cel2 piramidal yang merupakan neuritnya membentuk serabut2 saraf yang berjalan ke arah radiair yang bergabung menjadi berkas serabut saraf yang disebut Traktus piramidalis
- Traktus piramidalis ini berkumpul & memadat di daerah sub korteks yang disebut kapsula internal
- Selanjutnya masing2 serabut dari traktus piramidalis ini akan berjalan ke kaudal & akan berakhir ke masing2 lower motor neuron yang sesuai dg bersinap dg LMN tsb didaerah terpanjang batang otak atau Kornu Anterior Substansia Grissea Medulla Spinalis

NEXT

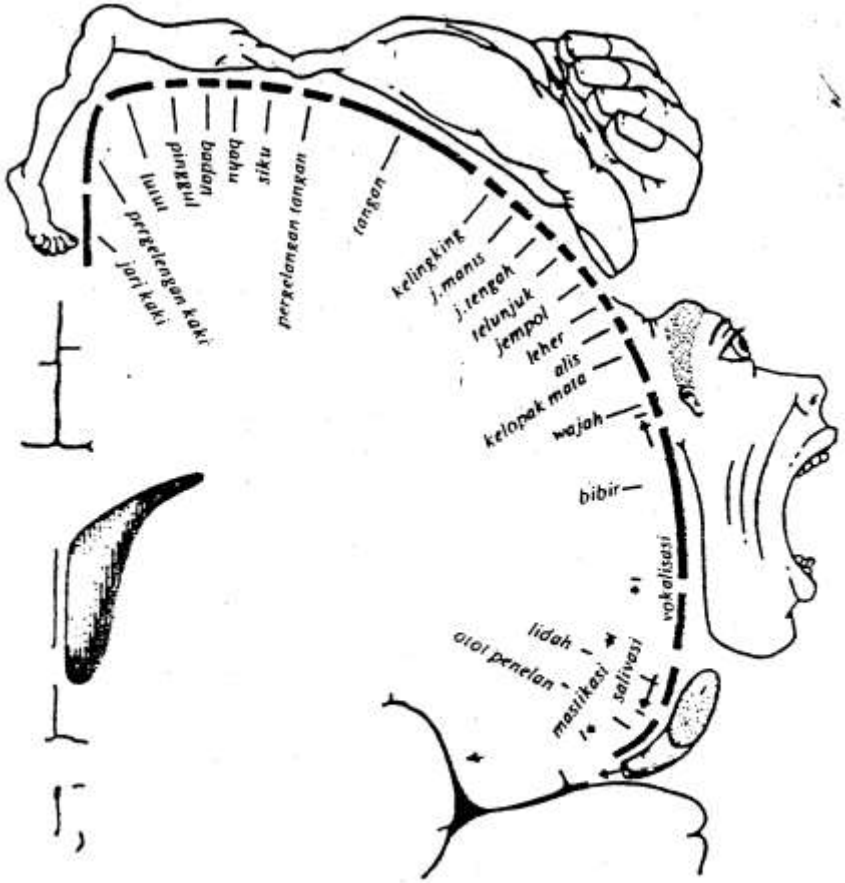

Gambar 1. Homunkulus motorik
(dikutip dari Mahar M dan Priguna S)

- Traktus piramidalis yang serabut2 nya berakhir & bersinap dg LMN yang terdapat disepanjang batang otak disebut traktus kortiko bulber
- Traktus piramidalis yang serabut2nya berakhir & bersinap dg LMN yang terdapat disepanjang Kornu Anterior Substansia Grissea MS
- Baik traktus kortikobulber maupun traktus kortiko spinalis akan menuju LMN sisi kontra lateral
- Penyilangan dari traktus kortiokobulber terjadi secara terpisah, sedikit disebelah rostral dari LMN yang akan dituju
- Sedang penyilangan dari traktus kortiko spinal terjadi satu tempat secara bersamaan yaitu didaerah perbatasan antara medula oblongata- medula spinalis penyilangan ini disebut Dekusasion Piramidalis

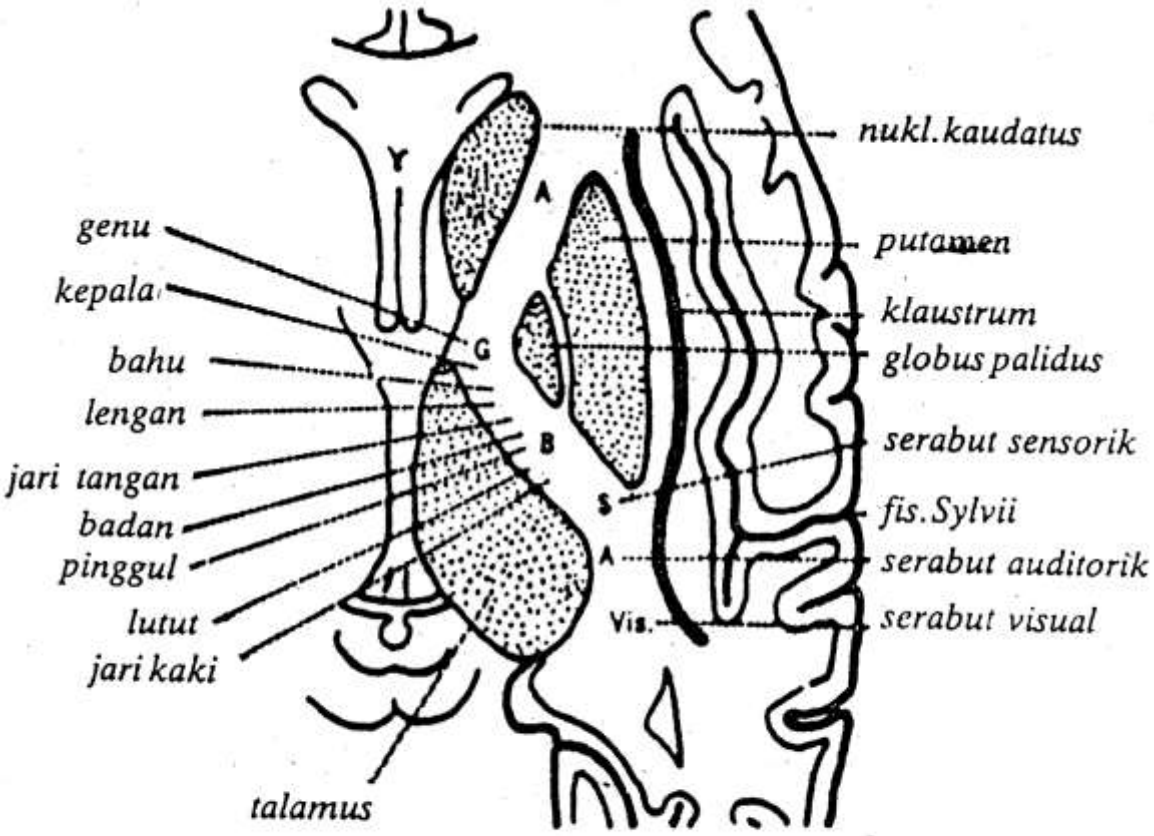

Gambar 2. Potongan horisontal otak setinggi kapsula interna

A= krus anterius B= krus posterius

(dikutip dari Mahar M dan Priguna)

SISTEM EKSTRA PIRAMIDAL

Susunan ekstrapiramidal

Terdiri atas komponen-komponen:

- korpus striatum,
- globus palidus,
- inti-inti talamik,
- nukleus subtalamikus,
- substansia nigra,
- formasio retikularis batang-otak,
- serebelum, berikut dengan
- korteks motorik tambahan, yaitu area 4, area 6 dan 8

Komponen-komponen tersebut dihubungkan satu dengan lain oleh akson masing-masing komponen itu (Gambar 4).

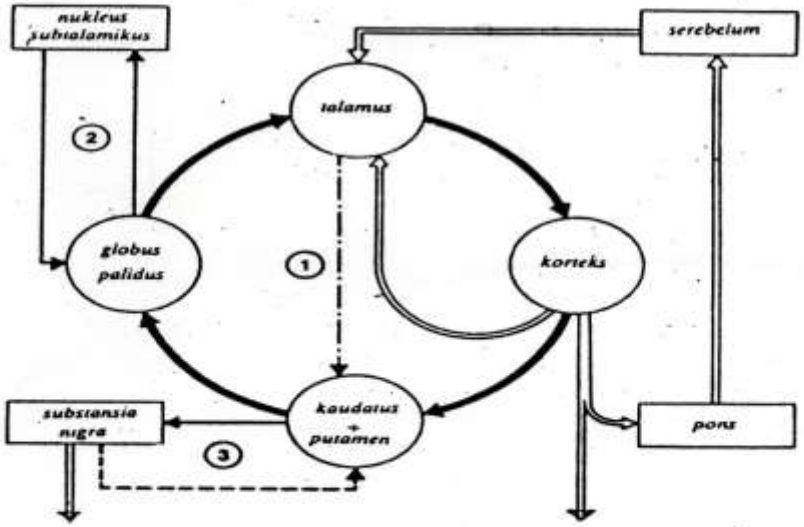

Gambar 4. Gambar lintasan sirkuit ekstrapiramidal
Angka 1, 2 dan 3 menandai sirkuit striatal asesorik
(dikutip dari Mahar M dan Priguna S)

NEURO MUSCULAR JUNCTION

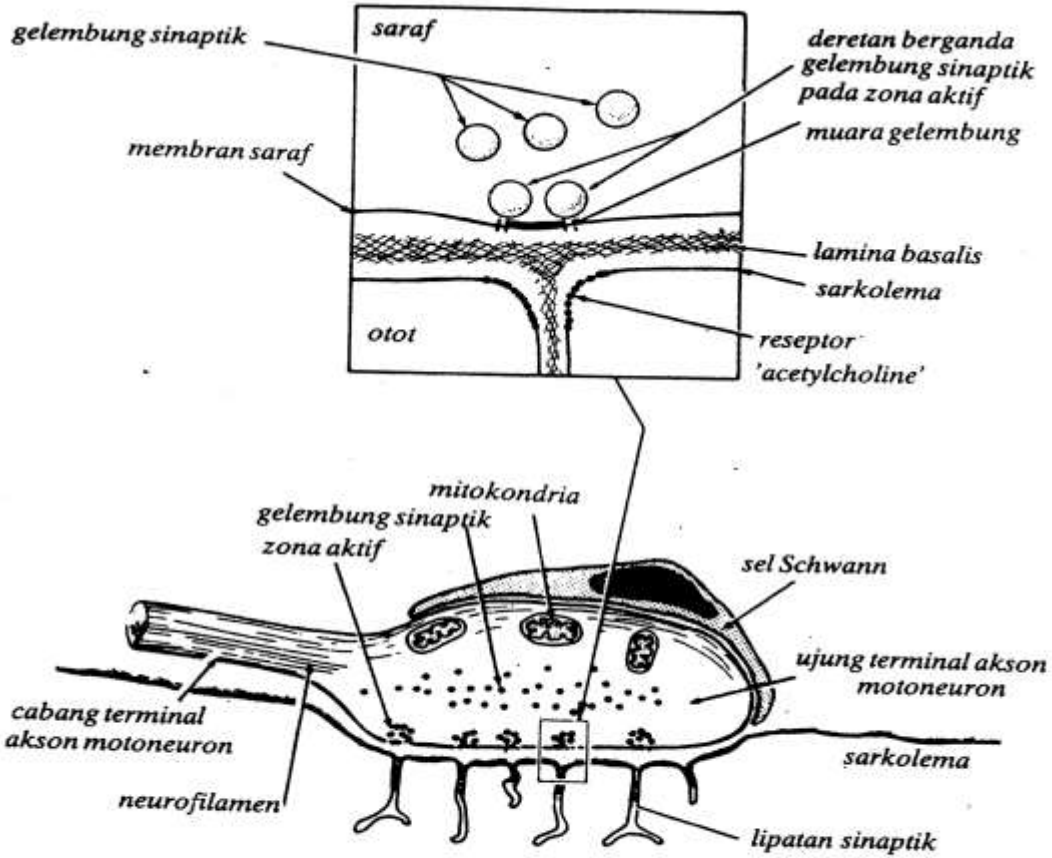

Gambar 7

Bagan hubungan sinaptik antar ujung akson motoneuron dan serabut otot. Pada gambar pembesaran zona aktif terlihat gelembung sinaptik pada sisi presinaptik dan reseptor 'acetylcholine' pada lipatan membran postsinaptik.

THANKS

Wassalamualaikum