

REGIO dan OTOT DINDING ABDOMEN

**Oleh:
Chodidjah**

ABDOMEN (RUANG PERUT)

- Adalah ruangan yang dibatasi :
- Atas : Diaphragma
- Bawah : Diaphragma pelvis
- Diaphragma pelvis t/d:
 - M. Levator ani
 - M. coccygeus

Dibedakan ruang perut sesungguhnya dan ruang pelvis.

Batas antara ruang perut sesungguhnya dan ruang pelvis adalah Pintu Atas Panggul (PAP)

PAP dibentuk oleh linea terminalis kanan dan kiri, promontorium , tepi atas simpisis dan ala osis sacri

RUANG PERUT dibatasi oleh:

Depan dan kanan/kiri:

Otot-otot perut:

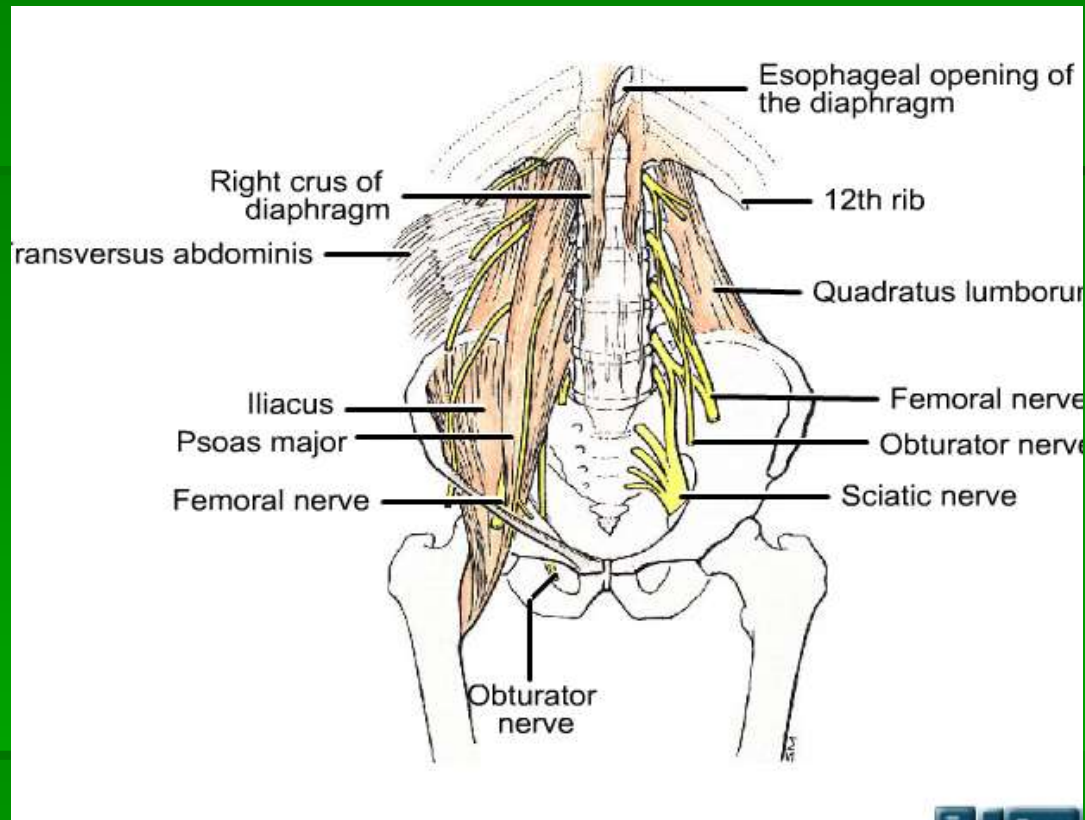
- Otot lebar perut
- Otot rectus Abdominis

Belakang:

- Collumna vertebralis
- M. Psoas
- M. Quadratus lumborum

Atas: Diaphragma

Bawah: P A P (Pintu Atas Panggul)



RUANG PELVIS :

Batas – batas:

Atas: P A P

Belakang :

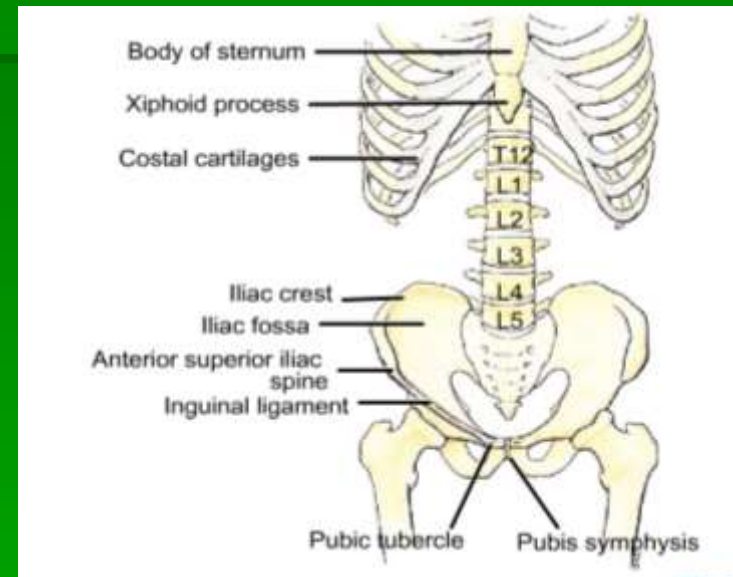
- TI. sacrum dan coccygeus
- M. Piriformis
- Lig. Sacro spinosum
- Lig. Sacro Tuberosum

Depan dan lateral:

- TI. Pubis dan ishium
- M. Obturator internus

Bawah:

- Diaphragma pelvis
- Diaphragma UG

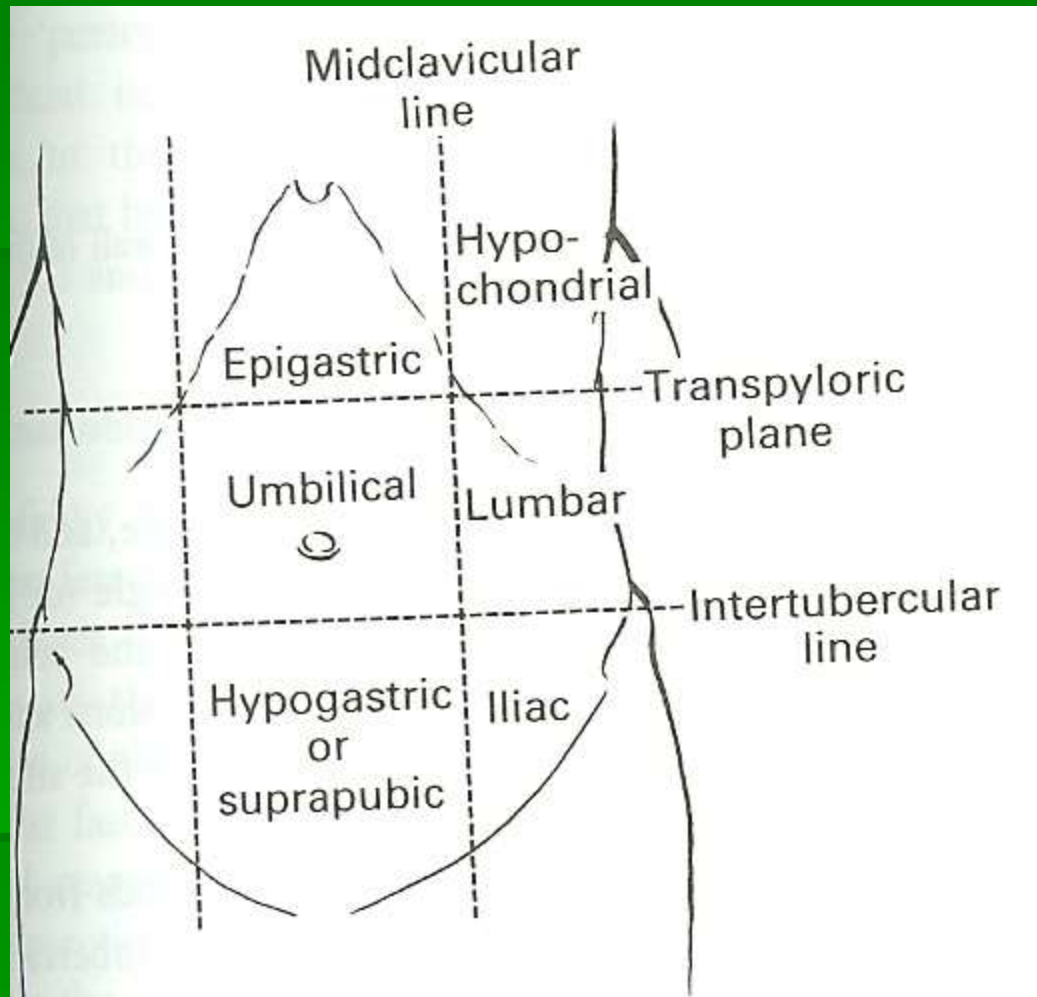


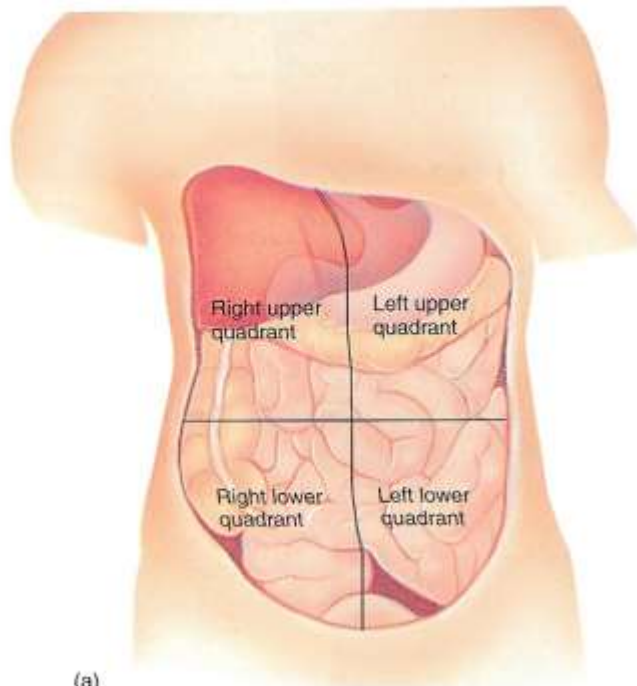
ISI RUANG PELVIS:

- Vesica urinaria
- Sebagian intestinum tenue
- Colon sigmoid
- Organ genital

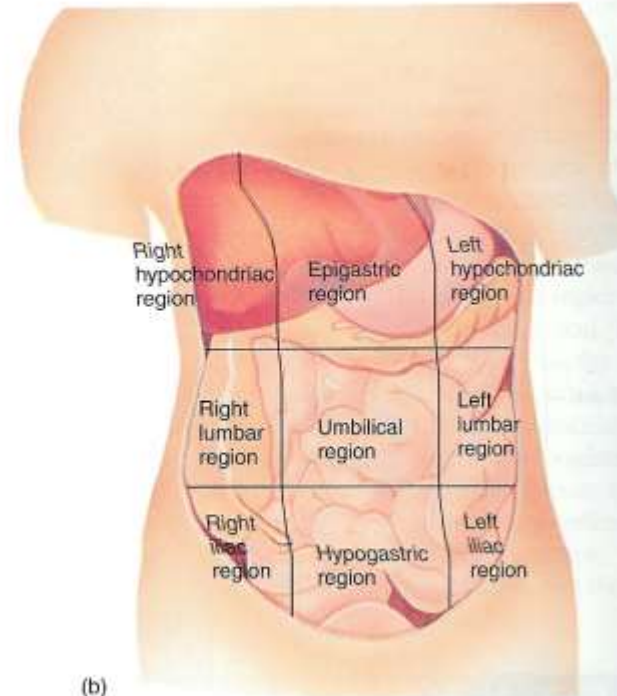
REGIO DINDING ABDOMEN:

1. Hypochondrium kanan
2. Epigastrium
3. Hypochondrium kiri
4. Lumbal kanan
5. Umbilical
6. Lumbal kiri
7. Inguinal kanan
8. Hypogastrium
9. Inguinal kiri.





(a)



(b)

RUANG PERITONEUM:

Terdiri dari: - RUANG SUPRA COLON
- RUANG INFRA COLON

Ruang Supra Colon: t/d

R. Supra Hepar dan R. Infra hepar

R. Infra colon kanan dan kiri dipisahkan oleh
radix mesenterii (pangkal mesenterium)

R. Supra hepar kanan dan kiri dipisahkan oleh
Lig. Falciforme hepatis.

R. Infra hepar kanan dan kiri dipisahkan oleh
foramen epiploicum Winslow.

OTOT – OTOT REGIO ABDOMEN:

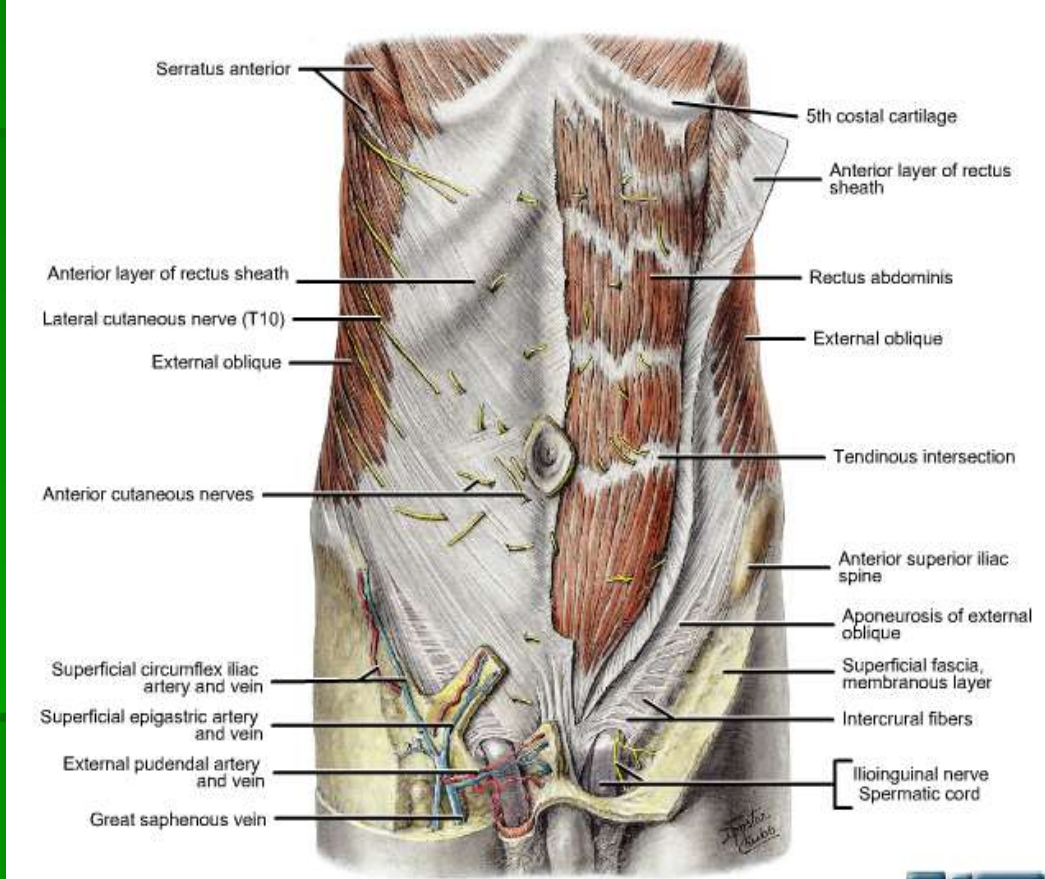
I. REGIO ANTERIOR:

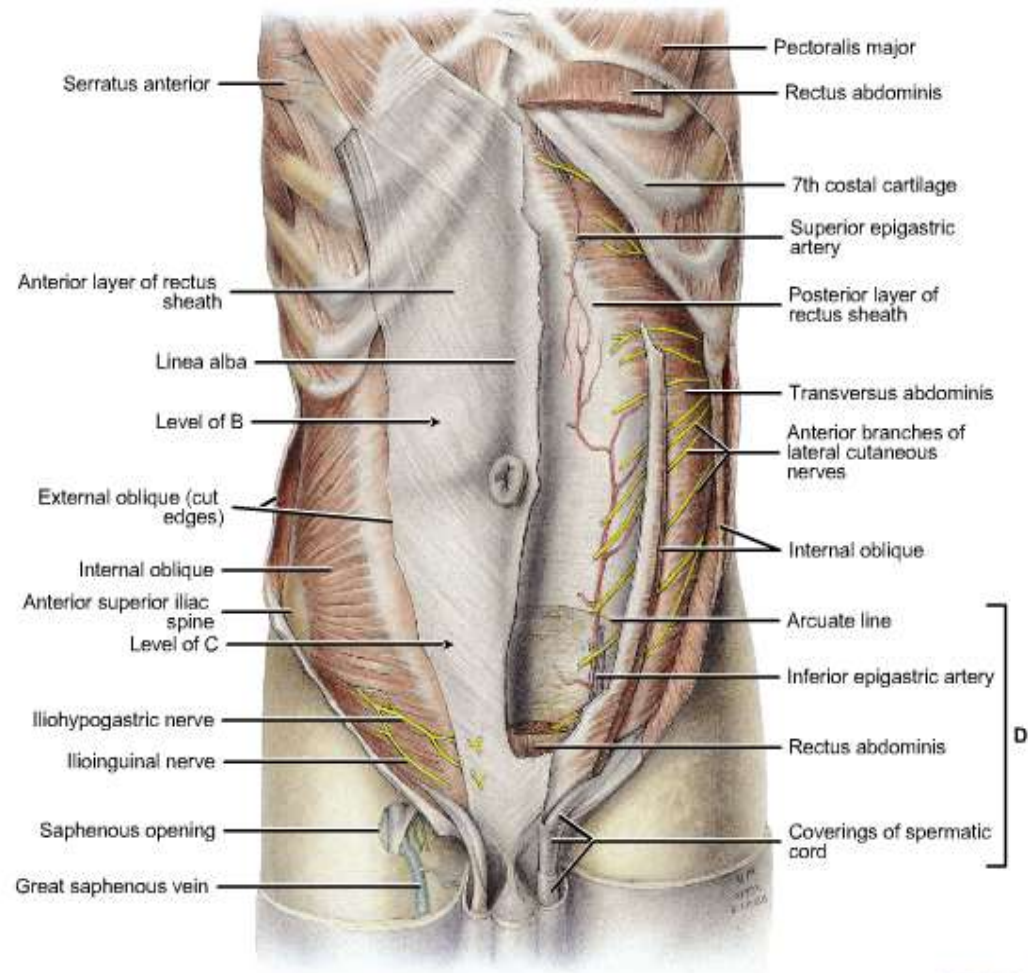
M. Rectus Abdominis

- M. Obliquus Abdominis Externus/ OAE
- M. Obliquus Abdominis Internus/ OAI
- M. Transversus Abdominis
- M. Pyramidalis

II. REGIO POSTERIOR:

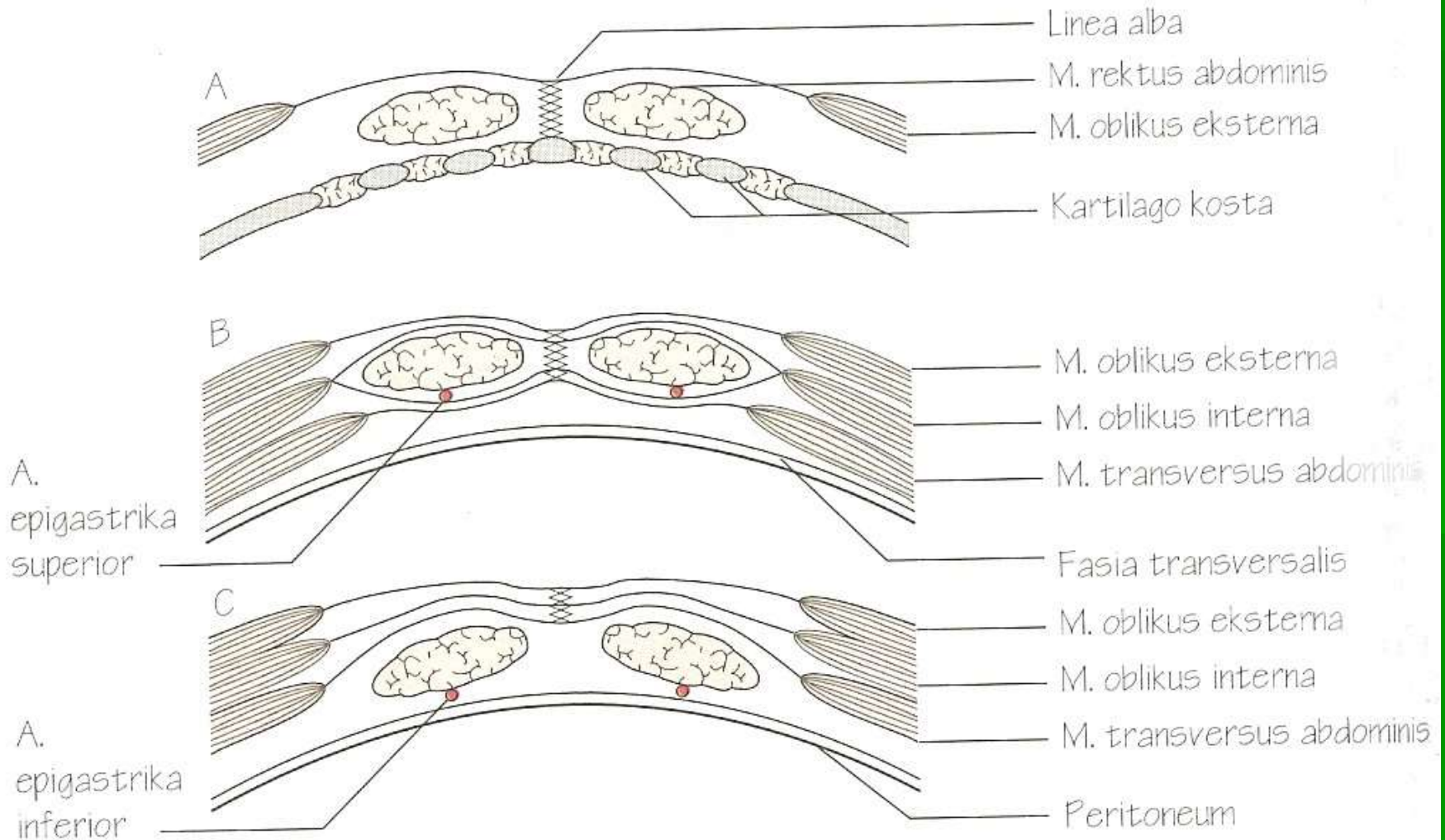
- M. Quadratus Lumborum
 - M. Psoas Mayor
 - M. Psoas Minor
 - M. Iliacus
-





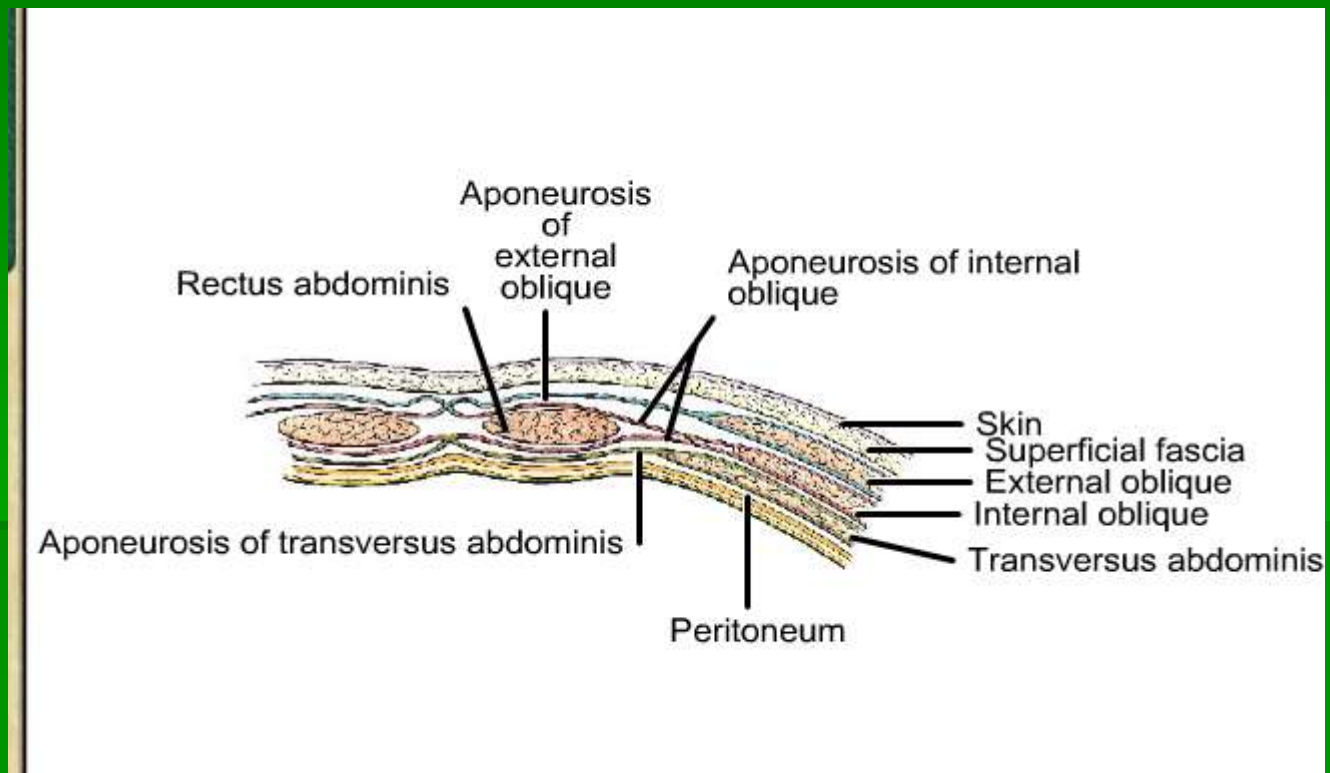
D

VAGINA MUSCULI RECTI

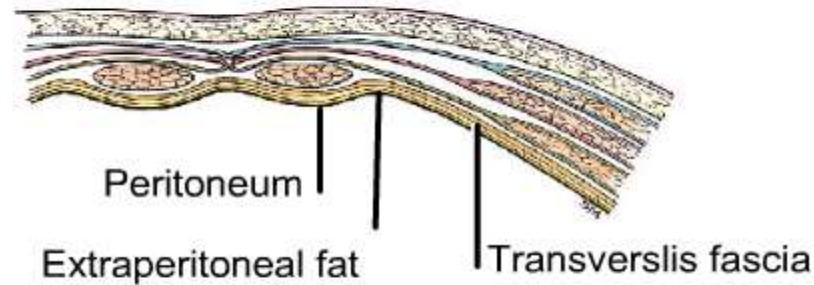


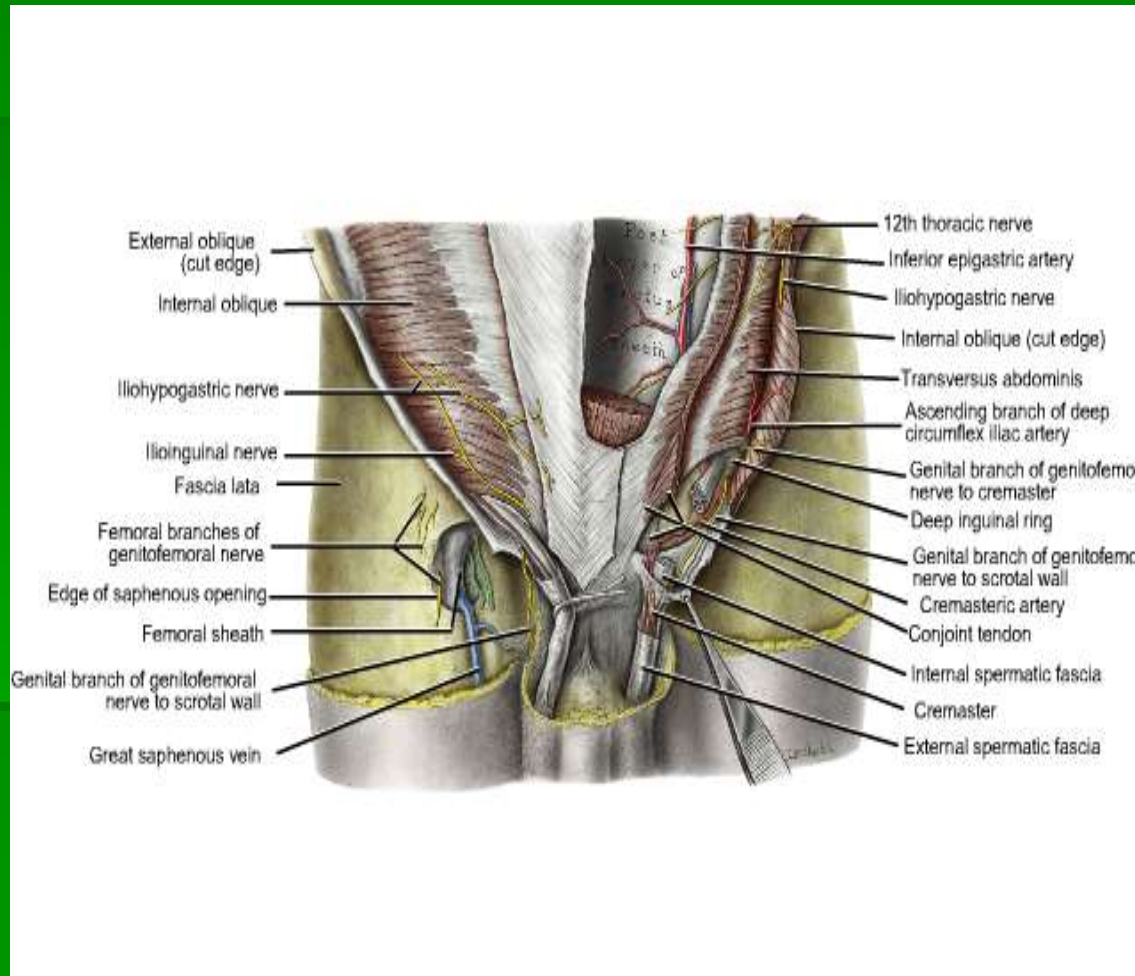
VAGINA MUSCULI RECTI

posisi diatas linea duoglass



VAGINA MUSCULI RECTI POSISI DI BAWAH LINEA DUUGLASS





- Organ- organ yang terdapat pada masing – masing regio

| | | |
|--|--|---|
| <p><u>Hypokondrium dekstra</u> hepar , vesica billiaris, flexura coli dekstra</p> | <p><u>Epigastrium</u> Gaster, pancreas, hepar, duodenum</p> | <p><u>Hypokondrium sinistra</u> Sebagian hepar, gaster, flexura coli sinistra, cauda pancreas, lien</p> |
| <p><u>Lumbal dekstra</u> Ren dekstra, kelj. Supra ren dekstra, ureter dekstra colon ascendens</p> | <p><u>Umbilikal</u> Gaster, duodenum, jejunum, ileum, colon transversum</p> | <p><u>Lumbal sinistra</u> Ren sinistra, kelj. Supra ren sinistra ureter sinistra, colon descendens</p> |
| <p><u>Inguinal dekstra/ iliaka dekstra</u> Caecum, appendix vermiformis</p> | <p><u>Hypogastrium</u> Vesica urinaria, rectum</p> | <p><u>Inguinal sinistra/ iliaka sinistra</u> Colon sigmoid</p> |

CANALIS INGUINALIS

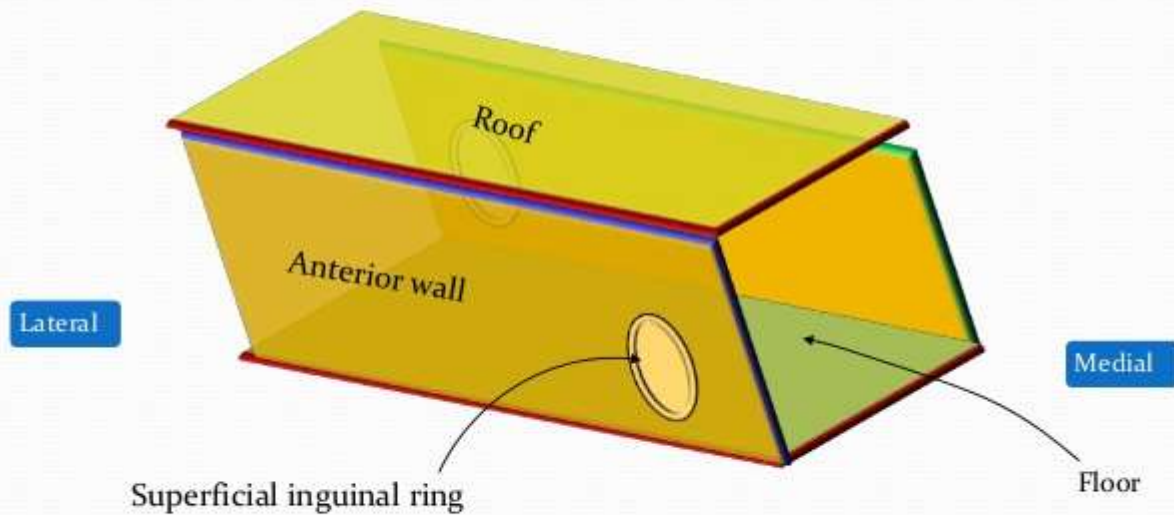
Batas – batas:

- Dinding anterior; dibentuk seluruhnya oleh aponeurosis m. obliquus abdominis externus,
- Dinding posterior; dibentuk oleh fascia transversa yang mengalami sedikit penebalan.

Di bagian medial dinding ini diperkuat oleh falx inguinalis (conjoint tendon) dan bagian lateralnya diperkuat oleh tepi lateral vagina musculi recti,

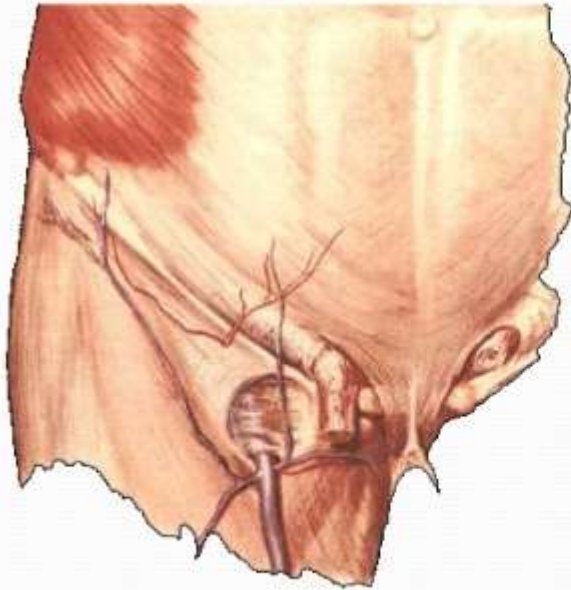
- Dinding caudal / lantai canalis inguinalis; dibentuk oleh bagian ligamentum inguinalis yang melengkung ke dorsal dan ligamentum lacunare,
- Dinding cranial / atap canalis inguinalis; dibentuk oleh ligamentum inguinalis,

Inguinal canal



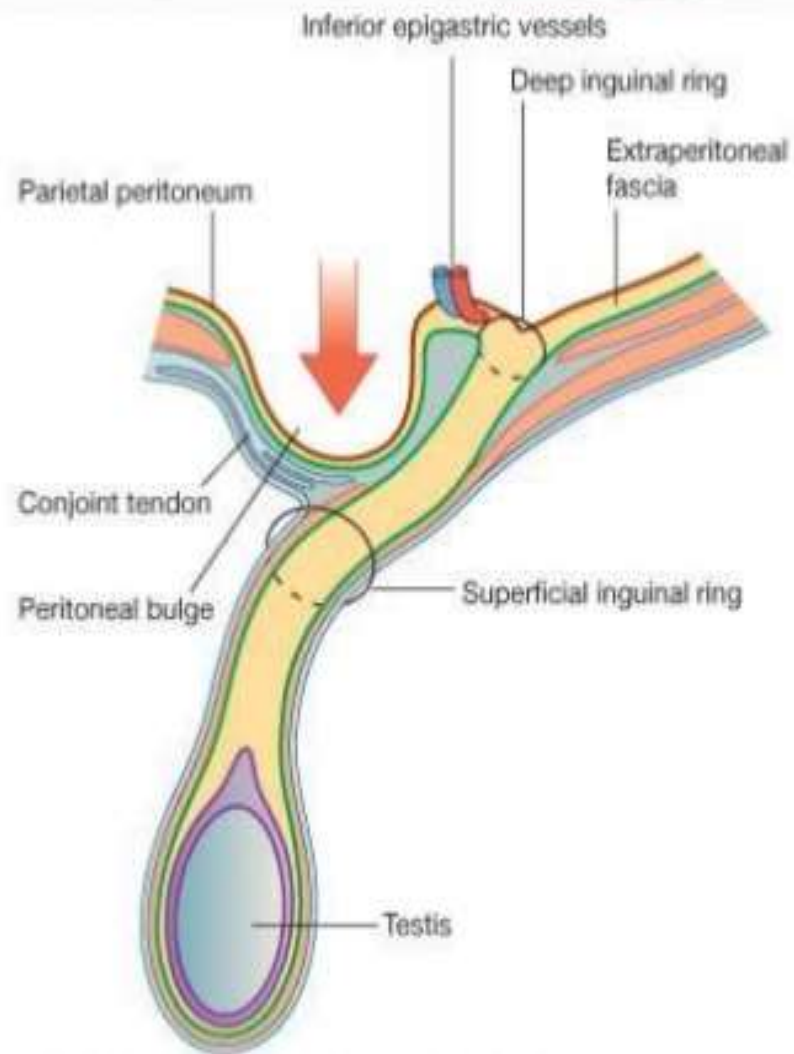
Here are the anterior wall (which has the SUPERFICIAL inguinal ring situated medially), and the roof.

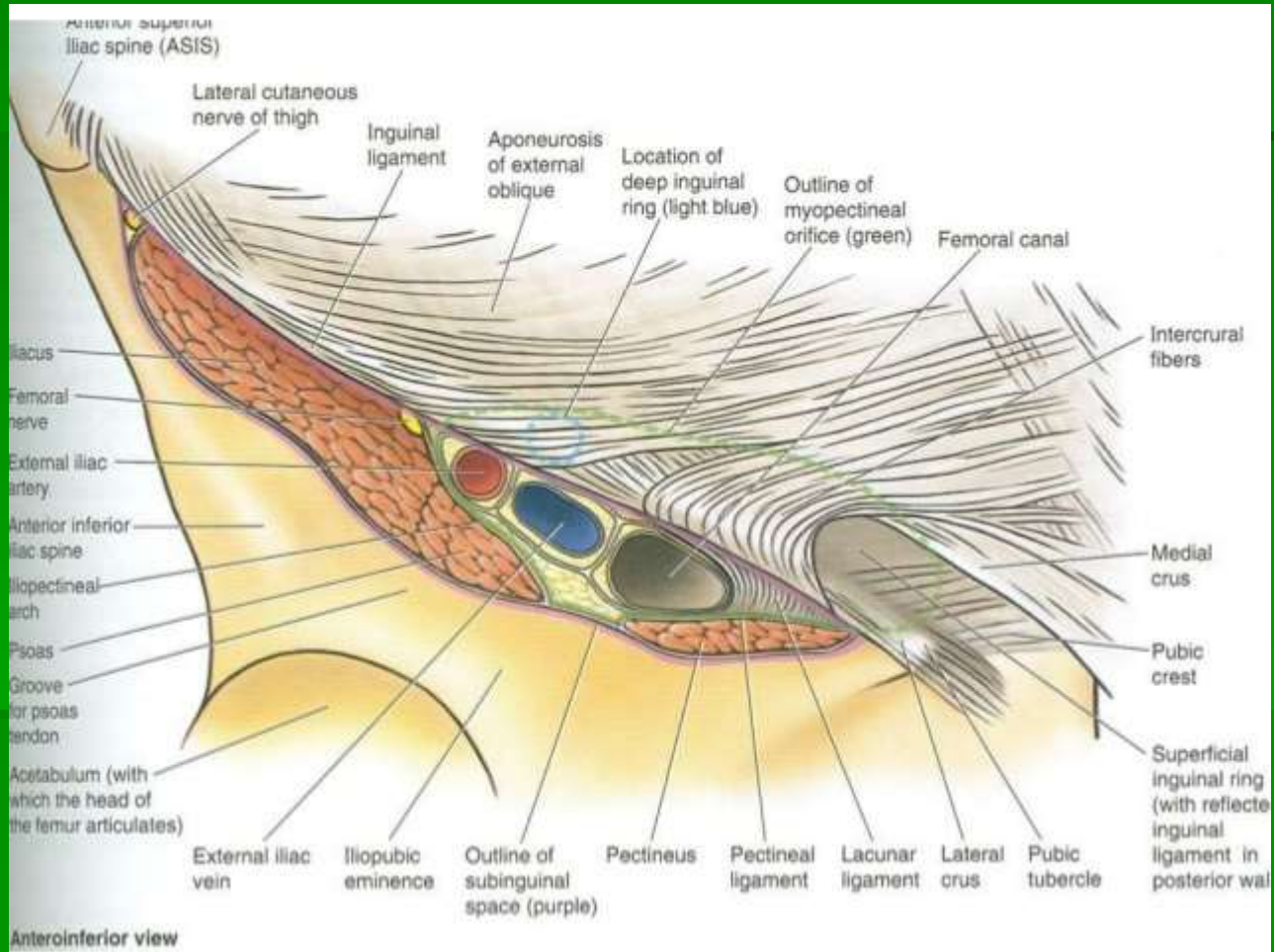
Inguinal Canal

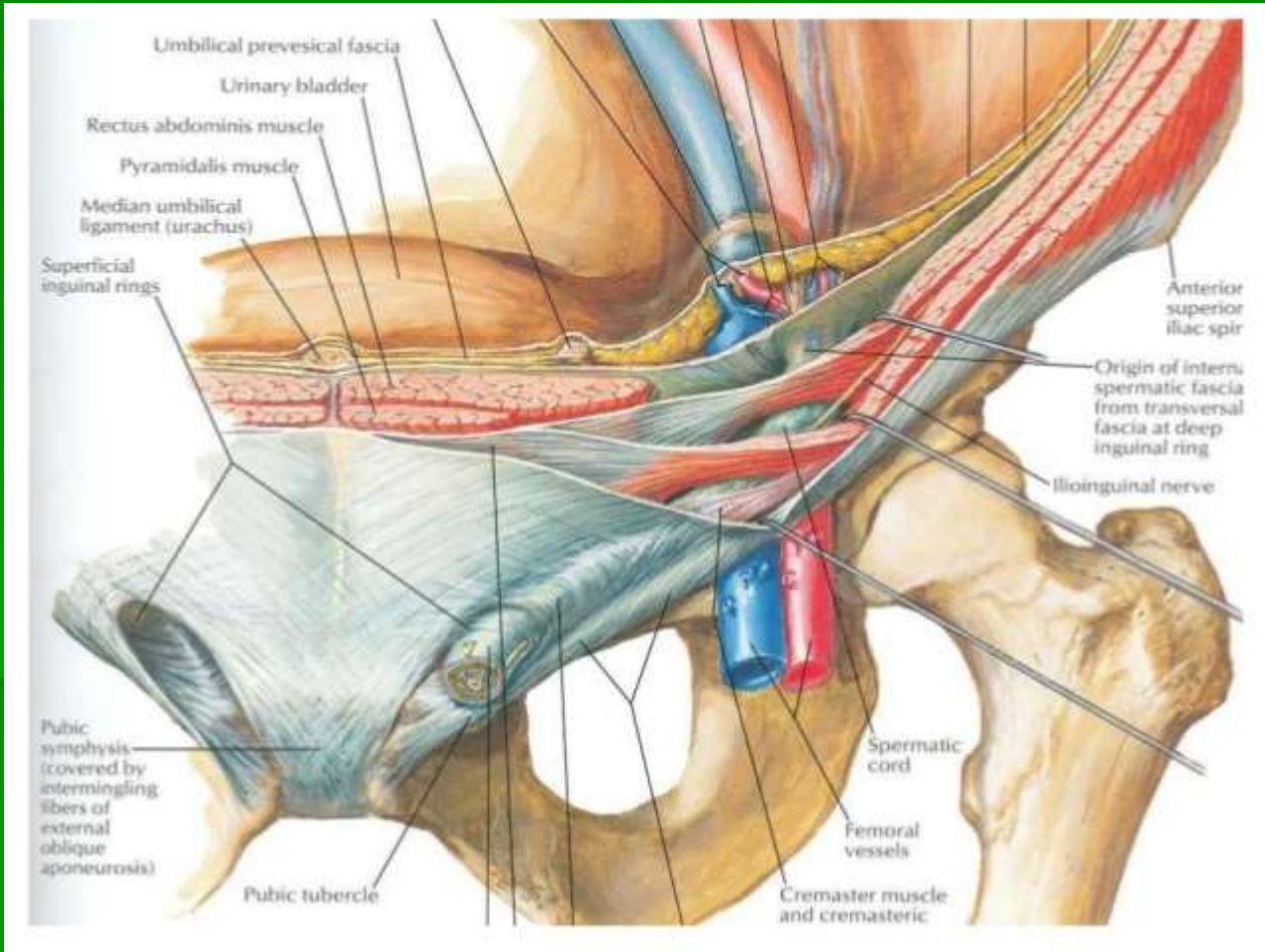


Location

Inferior part of the
anterolateral
abdominal wall







TERIMAKASIH