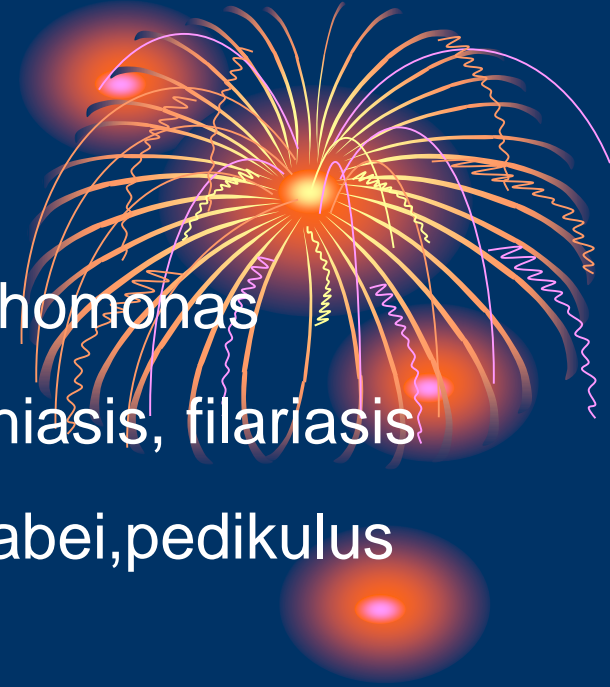



PENYAKIT KULIT YANG DISEBABKAN OLEH PARASIT

Tiga kelompok parasit:

- Protozoa : amuba, trypanosoma, toxoplasma, trichomonas
- Cacing : ancylostoma, helminthiasis, filariasis
- Artropoda : tungau: Sarcoptes scabei, pedikulus



SKABIES

gudiken, seven year itch

Etiologi : *Sarcoptes scabiei*

Patogenesis:

Penularan: kontak fisik langsung, pakaian dalam, handuk, sprei, tempat tidur



kutu jantan >< kutu betina → kutu ♂ mati

kutu ♀ hamil

Kulit: str korneum

terowongan → meletakkan telur → 30hr mati

nimfa

10- 14 hr

bentuk deus



Predileksi:

Sela jari pergelangan tangan volar

areola mammae umbilikus

abdomen bag bwh genetalia eksterna pria



Gejala

Gatal hebat pada malam hari

Gatal trjd → sensitasi dari sekret *S.scabiei*



Tanda klinis

Terowongan (kanalikuli) lurus atau berkelok

vesikel

urtika

Diagnosis

Ditegakkan :

1. Gatal malam hr
2. Adanya terowongan
- 3 Predileksi yang khas
4. Anggota keluarga yang terkena

Dx pasti:

Ditemukan kutu dewasa, larva, atau telur dr terowong

-Cara: ujung jarum/ pisau bedah → membukan Ipsan keratin → kutu pada ujung terowongan



- Kerokan kulit


Minyak mineral diteteskan diatas papul →
kerok dn skalpel → gelas obyek → tutup → mikr

- Epidermal sve biopsi

- Kuretase

- Tes tinta Burrow: papul tetesi tinta pena, hapus dn alkohol → jejak terowongan tampak

- Tetrasiklin topikal: oleskan pd terowongan, hps isopropil alkohol → tinta terserap → periksa lampu wood → garis berwarna kuning kehijauan



Bentuk-bentuk skabies

1. Sk pada in a clean

Orang tingkat kebersihannya tinggi sering salah dx

2. Sk pada bayi dan anak

Bisa pada slrh tubuh termasuk tlpk tangan dan kaki

3. Sk yg ditularkan oleh hewan

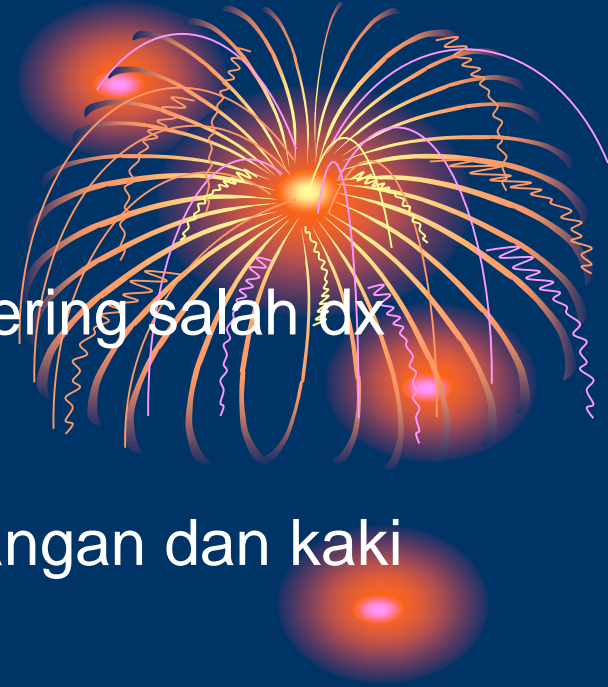Pada peternak: terjd pada tempat tempat yang kontak

4, Sk noduler:

Rx hipersensitivitas. Pd genetalia pria, lipat paha, aksil

5. Sk inkognito

Pd orang dengan terapi steroid topikal atau sistemik




6. Sk bed ridden

Pada penderita penderita penyakit kronis

7. Sk krustosa (Norwegian scabies)

Gambaran seperti eritrodermi
krusta banyak

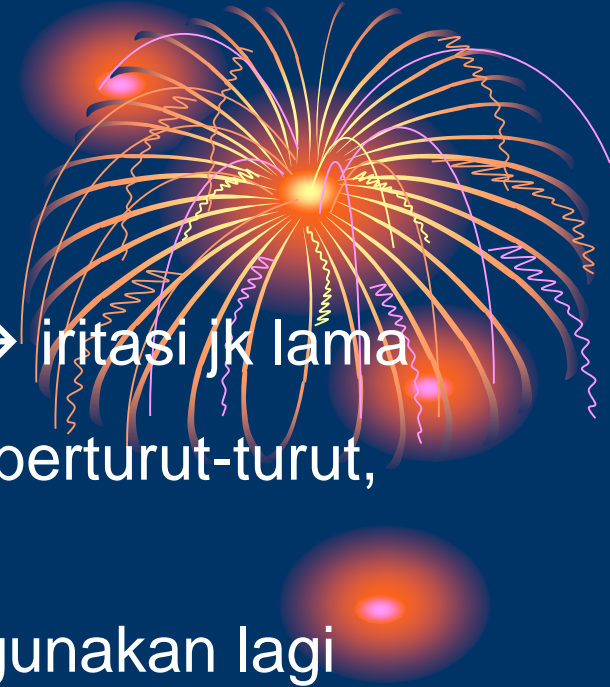s.scabiei berlindung dibawah krusta



Terapi

1. Gama benzen heksa klorid (Lindane)
2. Krotaminon 10% dalam krim atau losio → iritasi jk lama
3. Sulfur 5-10% dalam vselin album → 3hr berturut-turut, mandi stlh 24jam terakhir
4. Benzil benzoat 20-35% iritasi → tidak digunakan lagi
5. Permetrin

Permetrin 5% dalam bentuk krim atau losio. Oleskan permukaan tubuh dr leher ke bawah setelah 8-12 jam dibersihkan. Diulang 1 mg kemudian

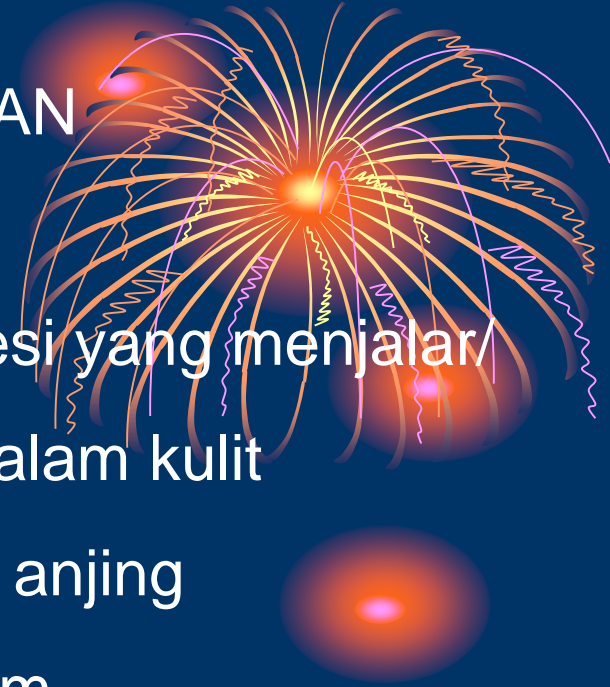

CUTANEUS LARVA MIGRAN

Definisi: Lesi kulit yang khas ditandai oleh lesi yang menjalar/
migrasi karena parasit bergerak didalam kulit

Etiologi: Larva cacing tambang kucing atau anjing

Ancylostoma braziliensis, *A. caninum*



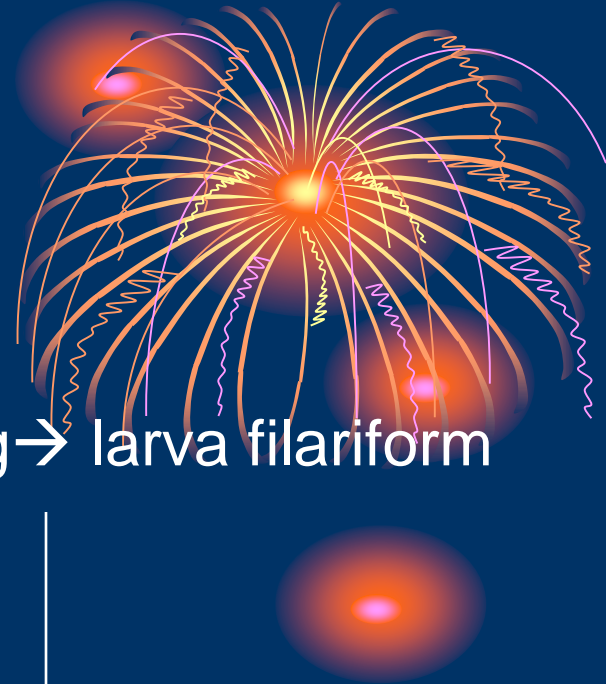
Manusia



kontak tanah yg terkontaminasi
kotoran anjing/ kucing
daerah berpasir yg basah(pantai)



Tlr ccng → larva filariform



penetrasi kulit



epidermis bag bawah

Tidak bisa ke dermis → manusia hospes buntu (dead end host)

Predileksi:

Pantat, kaki, tangan

Gejala:

Gatal

Tanda klinis:

Papul eritem → membentuk garis seperti benang
(larva migrasi) arah naik.

Vesikel

Diagnosis:

Gambaran klinis dan rwyt penyakit



Terapi:


Thiabendazol topikal

Thiabendazol 2% dalam 90% dimetil sulfoksid



Prognosis:

Dapat sembuh sendiri



PEDIKULOSIS

Etiologi: Pthirus Pubis → PMS

Phumanus corporis → kutu badan

Phumanus kapitis → kutu kepala



PEDIKULOSIS KAPITIS

Predileksi : Kepala tu: kepala bagian belakang, pelipis

Insiden : Wanita > pria

Predisposisi:

Kepadatan penduduk tinggi, higiene kurang,
rumah kotor

Patogenesis

Penularan : Kontak langsung

2-3 minggu

kutu dewasa

Telur → nits menempel pd rambut/kpl

kutu dewasa → gigit → toksin

Purpura



Gejala Klinis

- Gatal

Tandaklinis:

Purpura → erosi → krusta

Infeksi sekunder → pus

Terapi:

- Sisir rapat
- Gama benzen hexa chlorid (Lindan 1%)

