

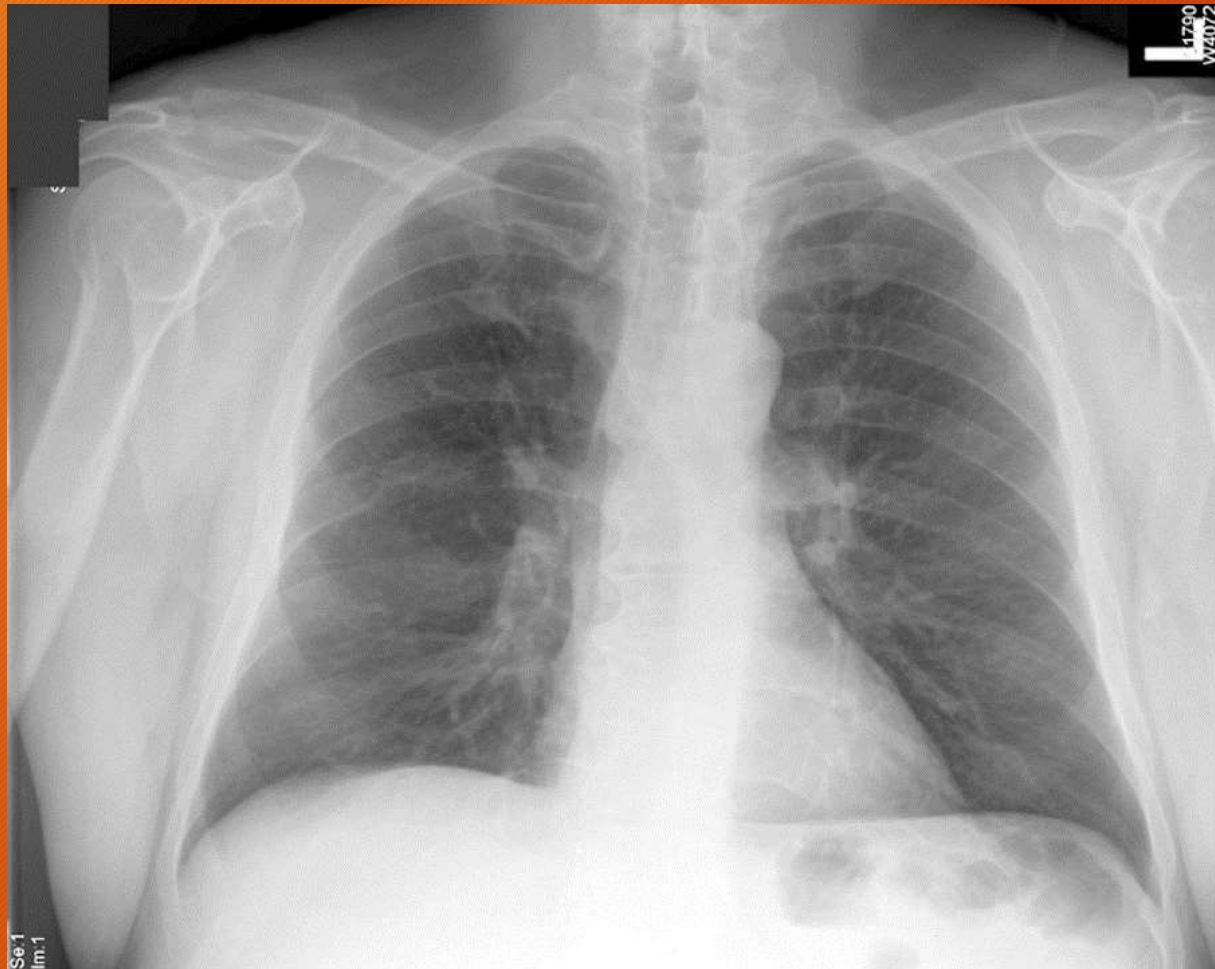
# Latihan RADIOLOGI OSCE

RADIOLOGI TORAX

## SYARAT

Proyeksi PA, Simetris, Ketajaman cukup, Inspirasi cukup, Tampak sudut costophrenicus kanan dan kiri, Tampak Batas atas C7, Tidak Goyang, Marker, Identitas, diafragma kanan leboj tinggi dari kiri.

# GAMBAR 1

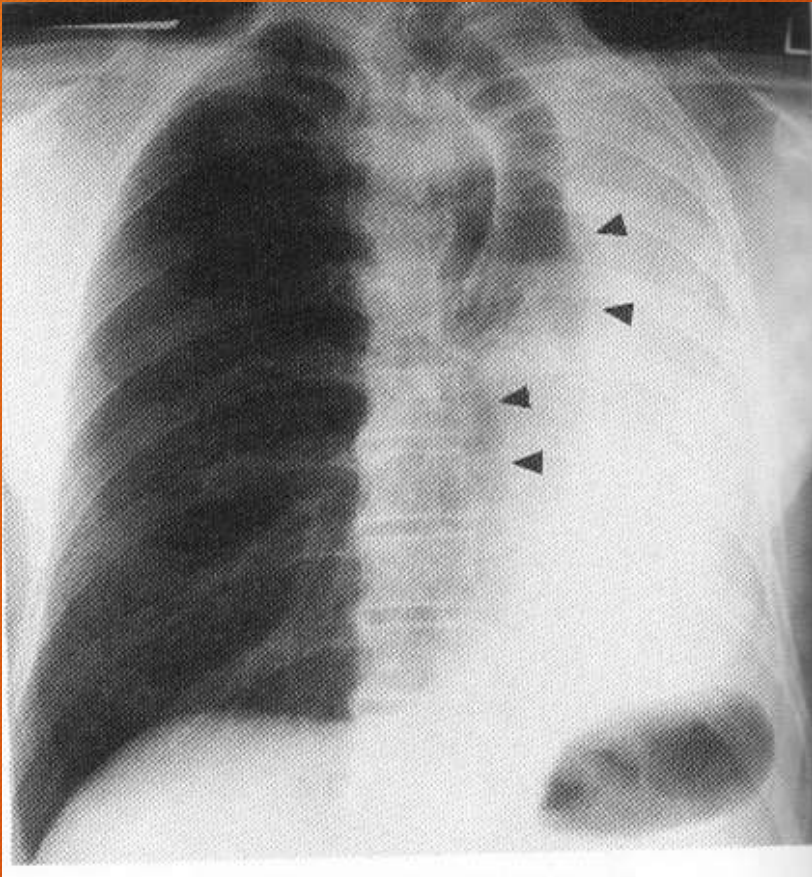




# KETERANGAN

- NORMAL

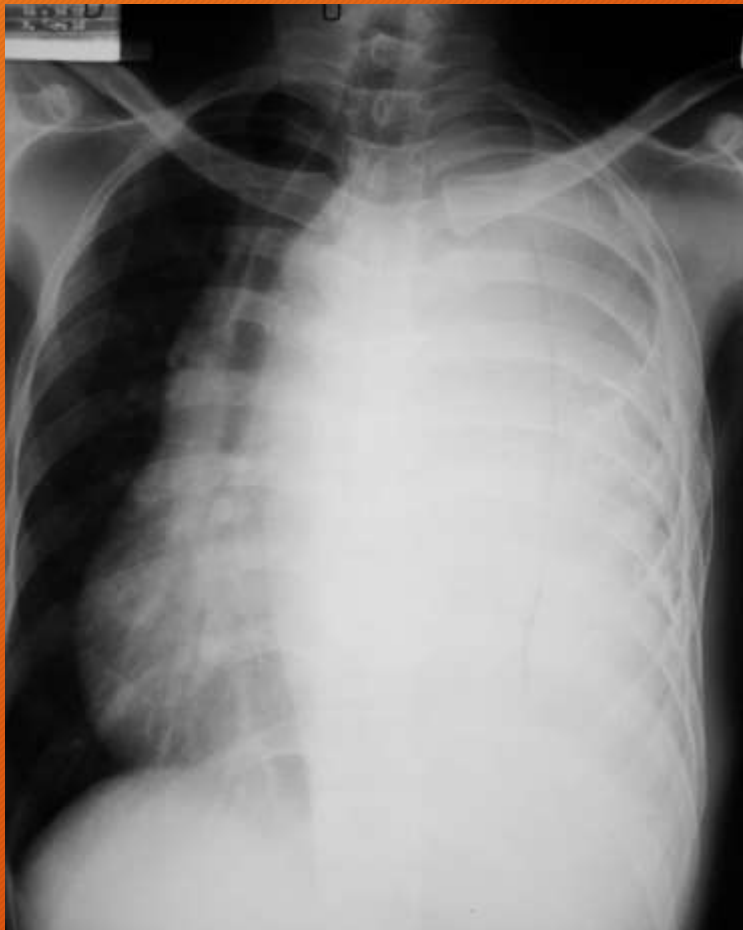## GAMBAR 2



- X Foto Thoraks, Proyeksi PA
- Tampak gambaran opak homogen batas tegas pada seluruh hemitoraks sinistra disertai penarikan trakea, bronkus, jantung ke arah sinistra dan penarikan diafragma dan lambung ke atas
- Atelektasis

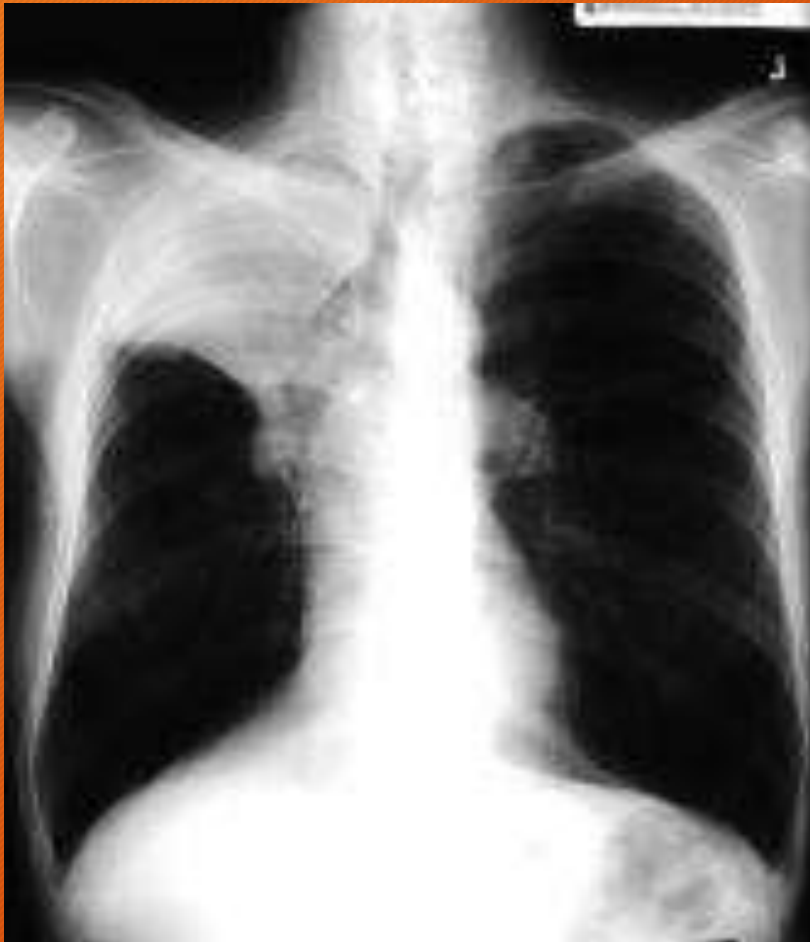

# GAMBAR 3



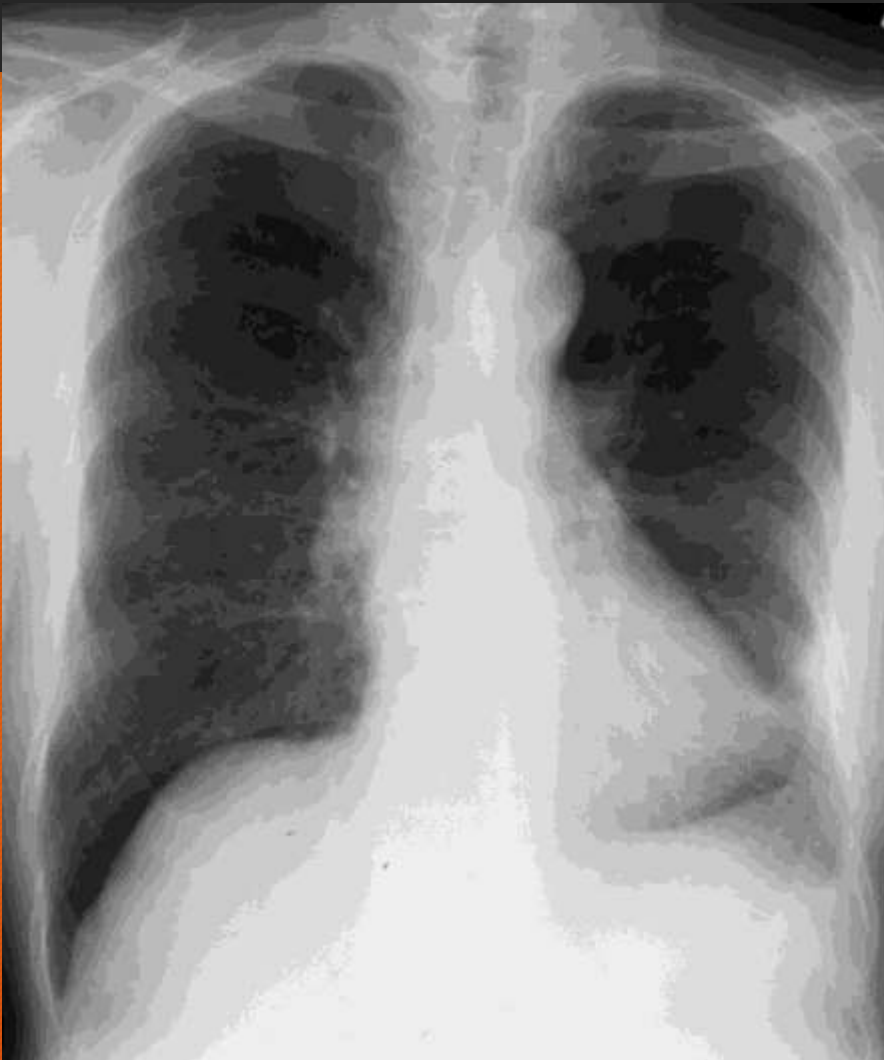- X Foto Thoraks, Proyeksi PA
- Tampak gambaran opaq homogen batas tegas pada seluruh hemithoraks sinistra disertai **pendorongan** trakea, bronkus, jantung ke arah dekstra, serta sudut costophrenicus sinistra tampak tumpul
- Efusi Pleura sinistra masif

# GAMBAR 4



- X Foto Thoraks, Proyeksi PA
- Tampak gambaran opak homogen batas tegas pada lobus atas hemithoraks dekstra disertai penyempitan sela iga dan penarikan trakea, bronkus, jantung ke arah dekstra
- Atelektasis

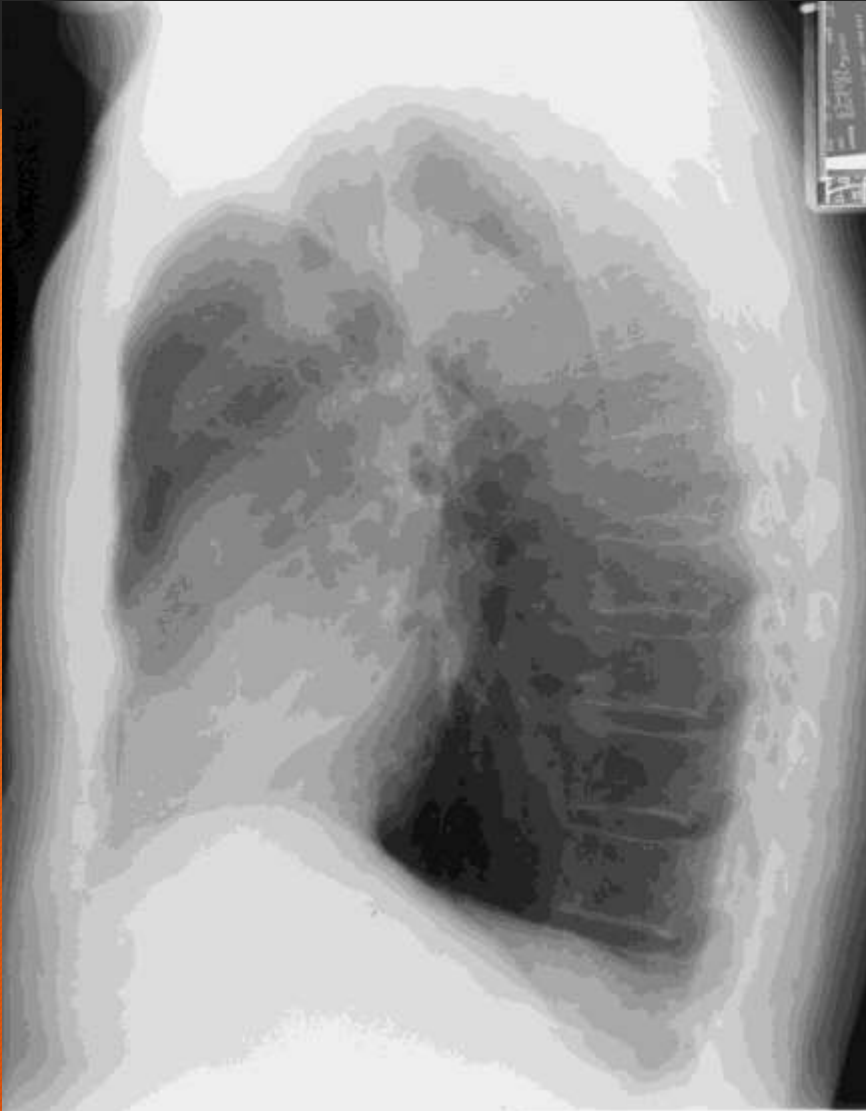## GAMBAR 5



- X Foto Thoraks, Proyeksi PA
- Tampak gambaran opaq homogen batas tegas pada lobus bawah hemithoraks sinistra disertai sudut costophrenicus sinistra tampak tumpul dan terdapat pendorongan trakea, bronkus dan jantung ke arah dekstra
- Efusi Pleura sinistra

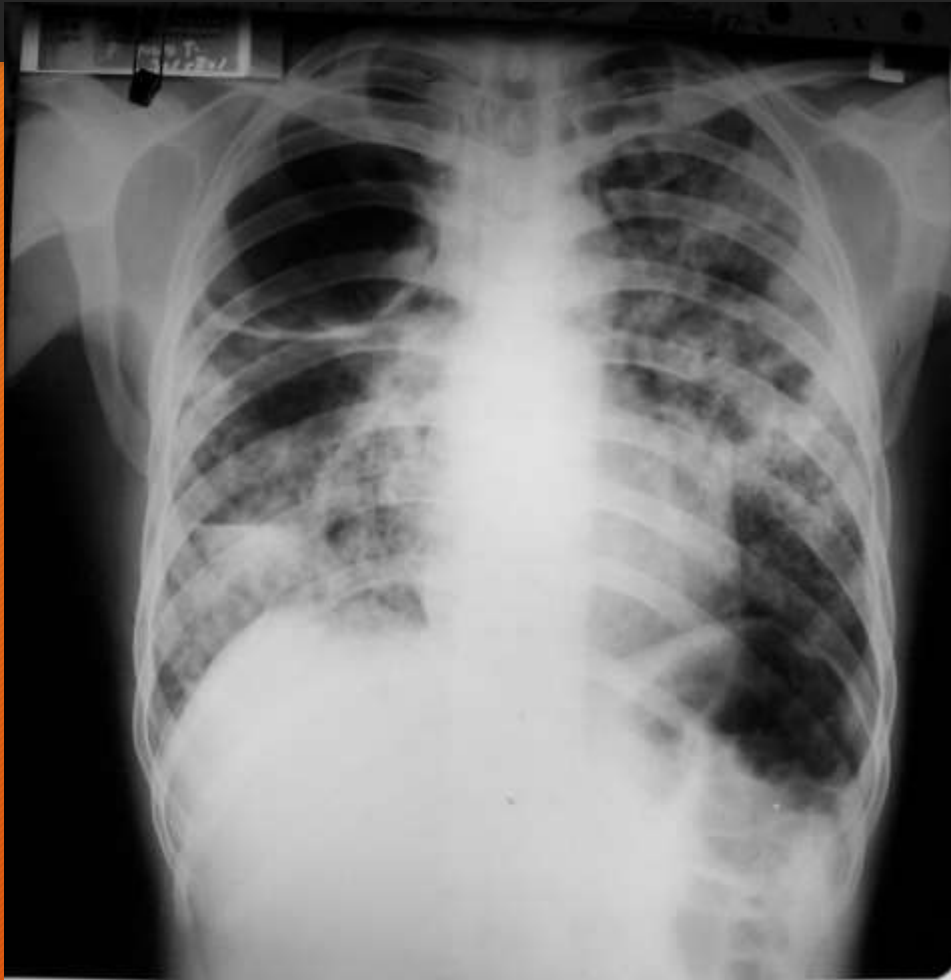


## GAMBAR 8



- X Foto Thoraks, Proyeksi Lateral
- Tampak gambaran opak homogen batas tegas pada lobus bawah hemithoraks sinistra disetrai sudut costophrenicus sinistra tampak tumpul
- Efusi Pleura

## GAMBAR 6



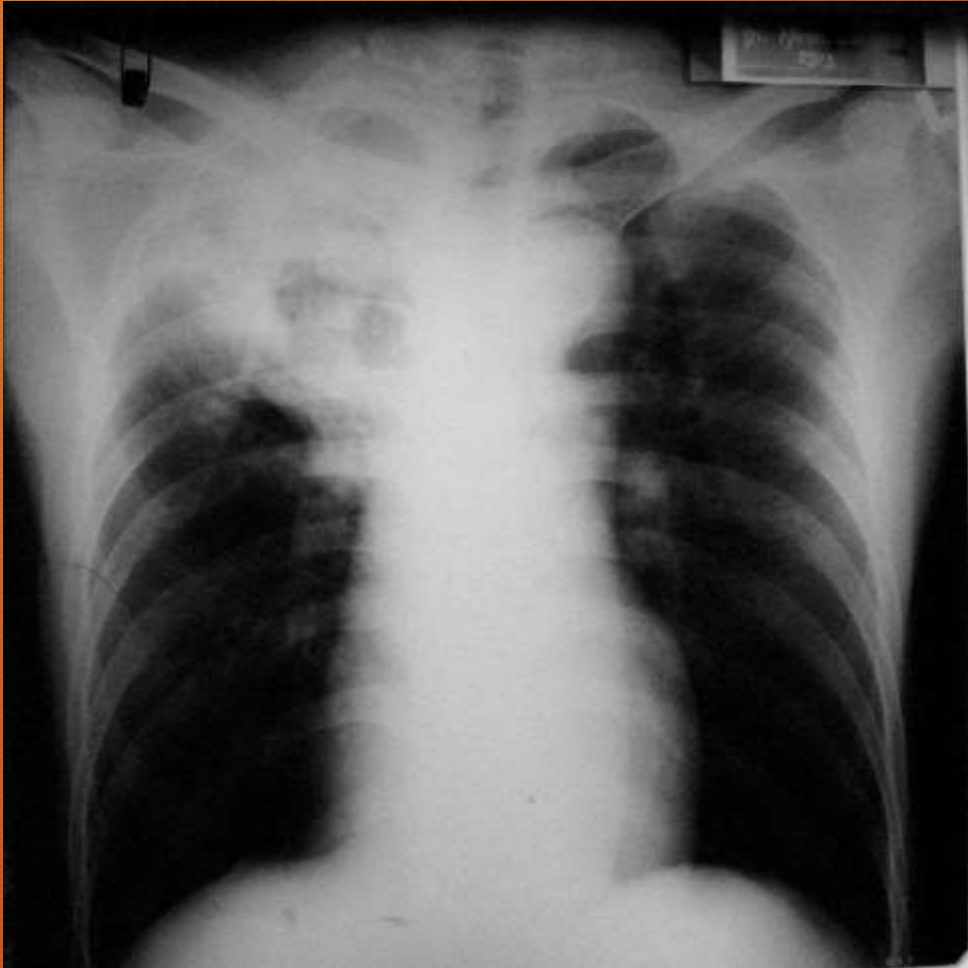
X Foto Thoraks, Proyeksi PA

Tampak gambaran kesuraman berupa bercak batas tidak tegas pada seluruh hemithoraks kanan dan kiri disertai adanya kavitas, kalsifikasi, dan abses

TB Sekunder / Aktif

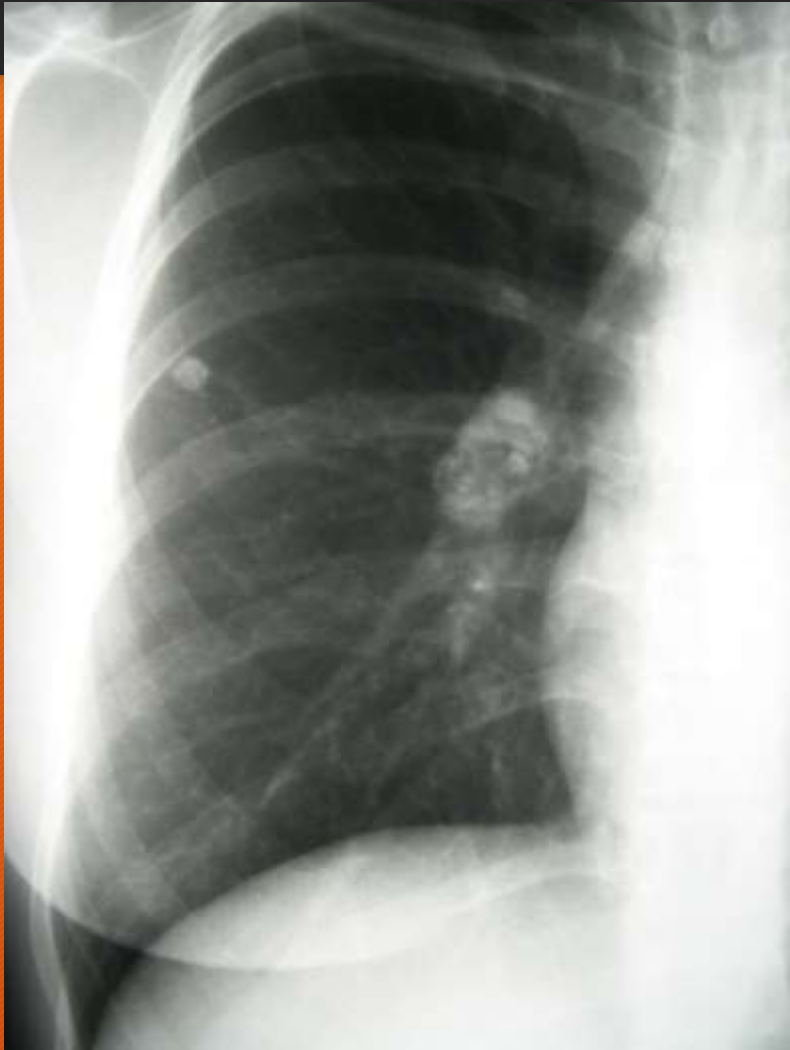

# GAMBAR 9



- X Foto Thoraks. Proyeksi PA
- Tampak kesuraman homogen bats tidak tegas pada lobus atas hemithoraks dektra disertai adanya abses dan tidak disertai penarikan maupun pendorongan
- Pneumonia

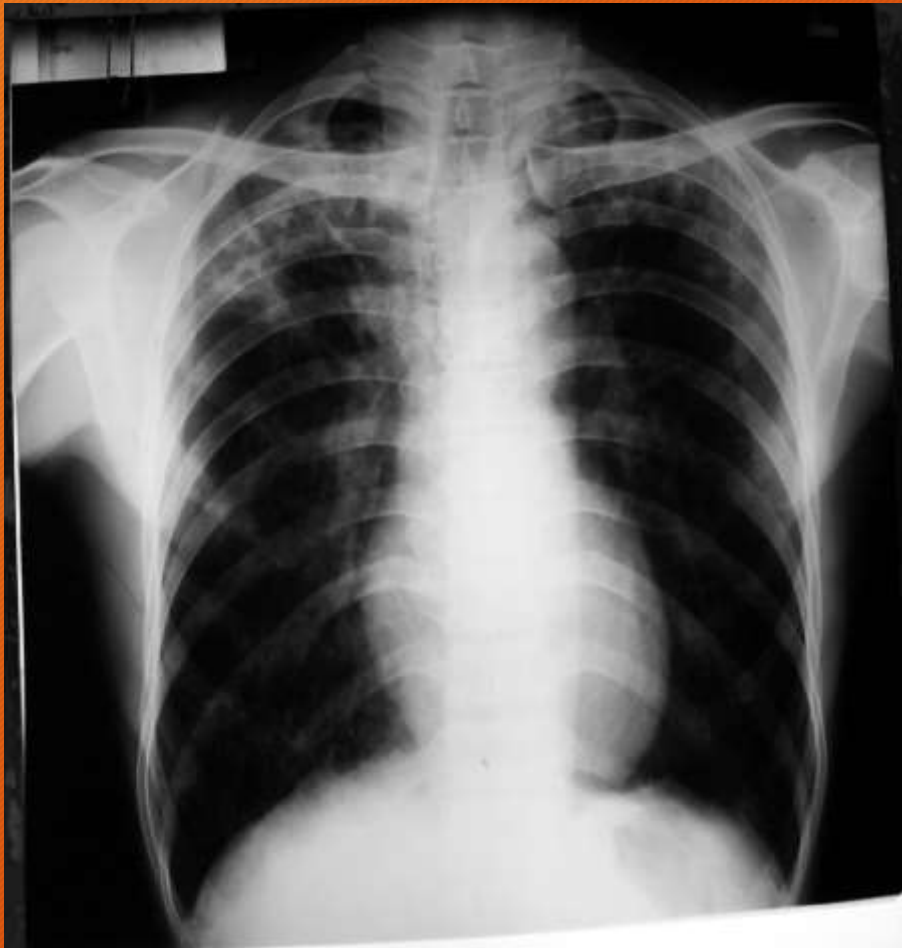# GAMBAR 10



- X Foto Thoraks, Proyeksi PA
- Tampak kesuraman berupa bercak batas tidak tegas pada lobus media hemithoraks dekstra disertai adanya kompleks ranke atau focus gohn
- TB PRIMER

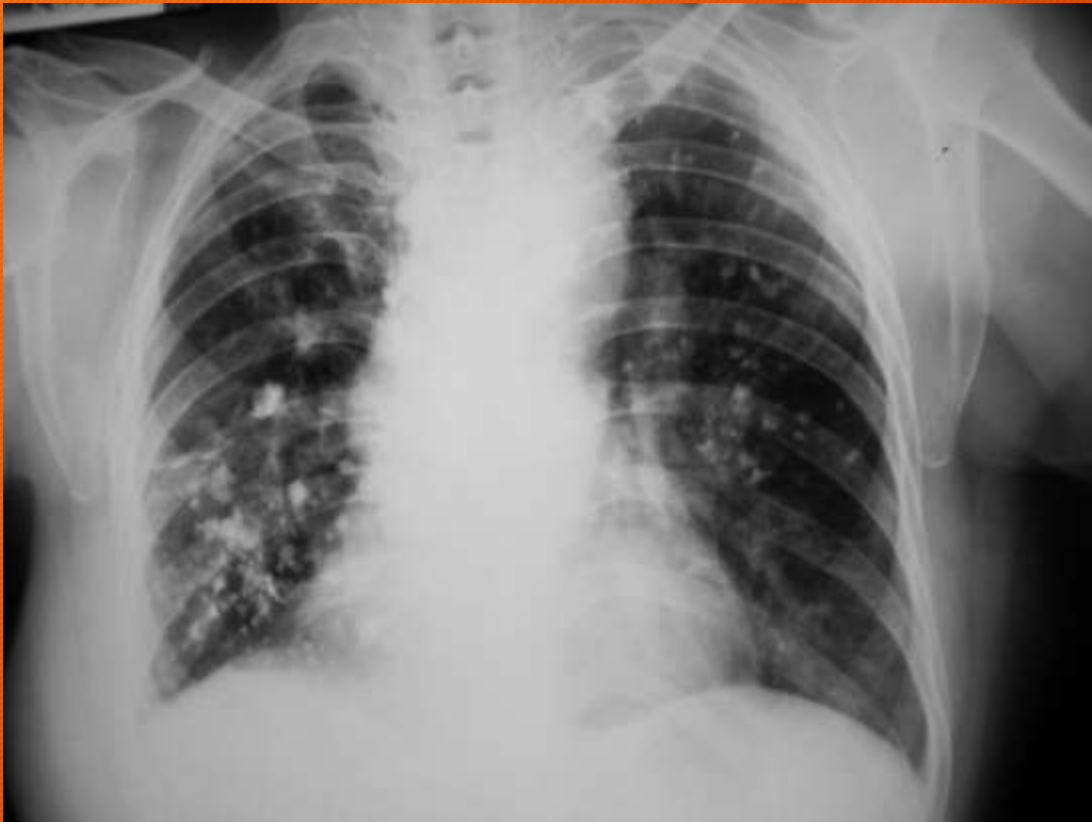

# GAMBAR 11



- X Foto Thoraks, Proyeksi PA
- Tampak gambaran kesuraman berupa bercak batas tidak tegas pada lobus atas hemithoraks kanan dan kiri disertai adanya cavitas
- TB Sekunder/Aktif

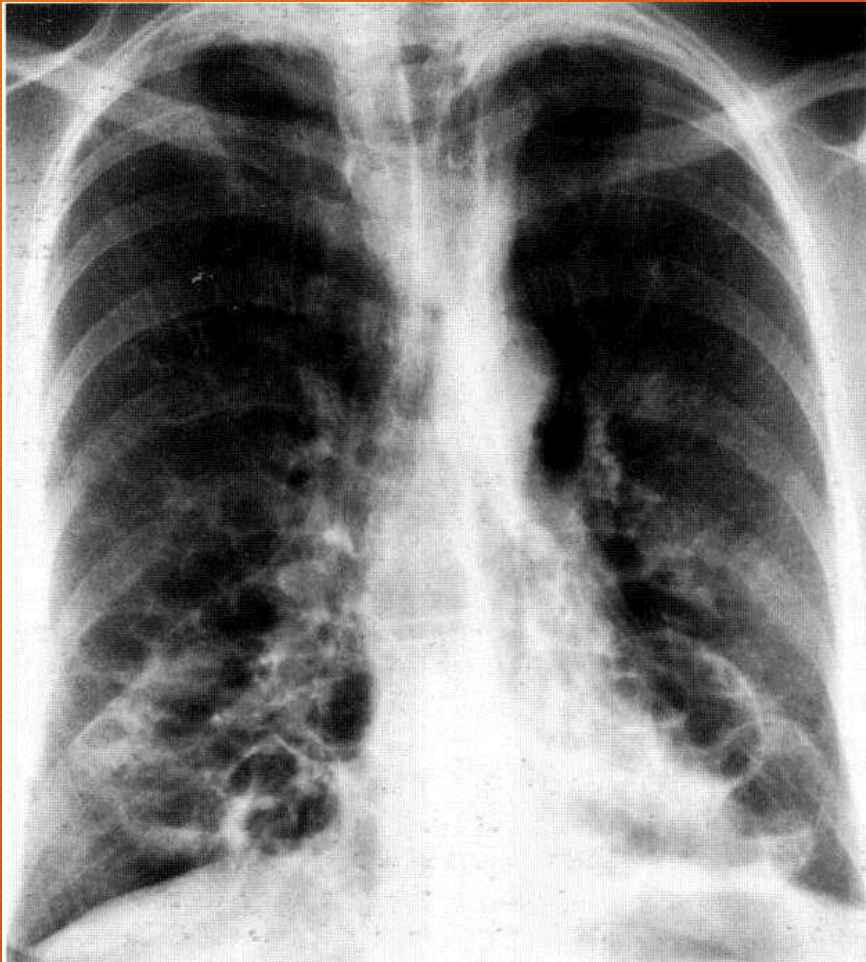
# GAMBAR 12



- X Foto Thoraks, Proyeksi PA
- Tampak gambaran kesuraman berupa bercak bats tidak tegas pada seluruh hemithoraks kanan dan kiri disertai adanya kaslsifikasi, kavitas
- TB AKTIF/SEKUNDER

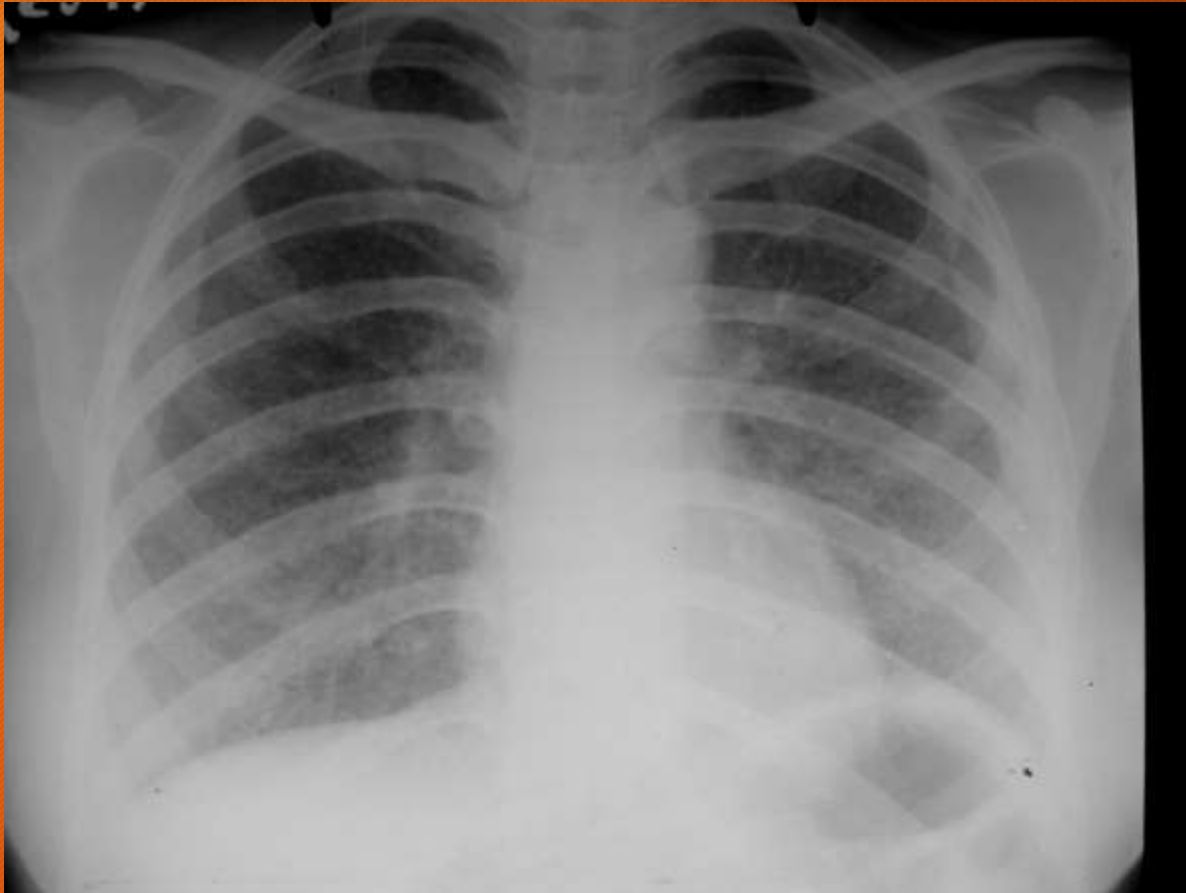


# GAMBAR 13



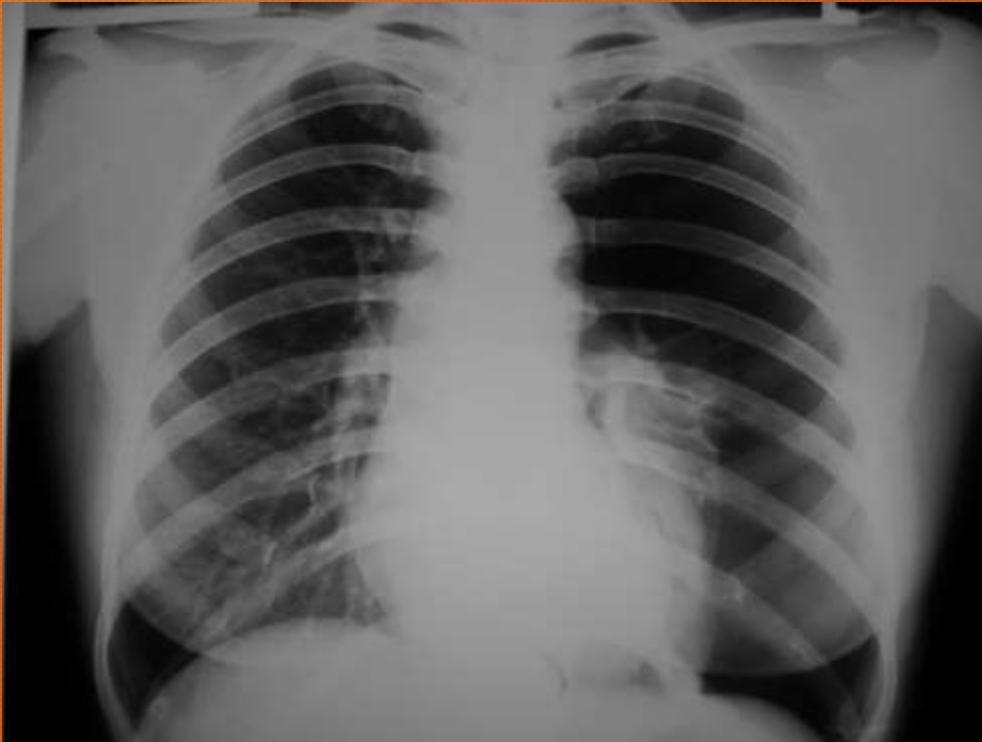- X Foto Thoraks, Proyeksi PA
- Tampak gambaran lusen pada hemithoraks kanan dan kiri disertai adanya corakan bronkovaskular kasar, dan honeycomb appearance pada lobus media dan bawah hemithoraks kanan dan kiri
- Bronkiektasis

# GAMBAR 14

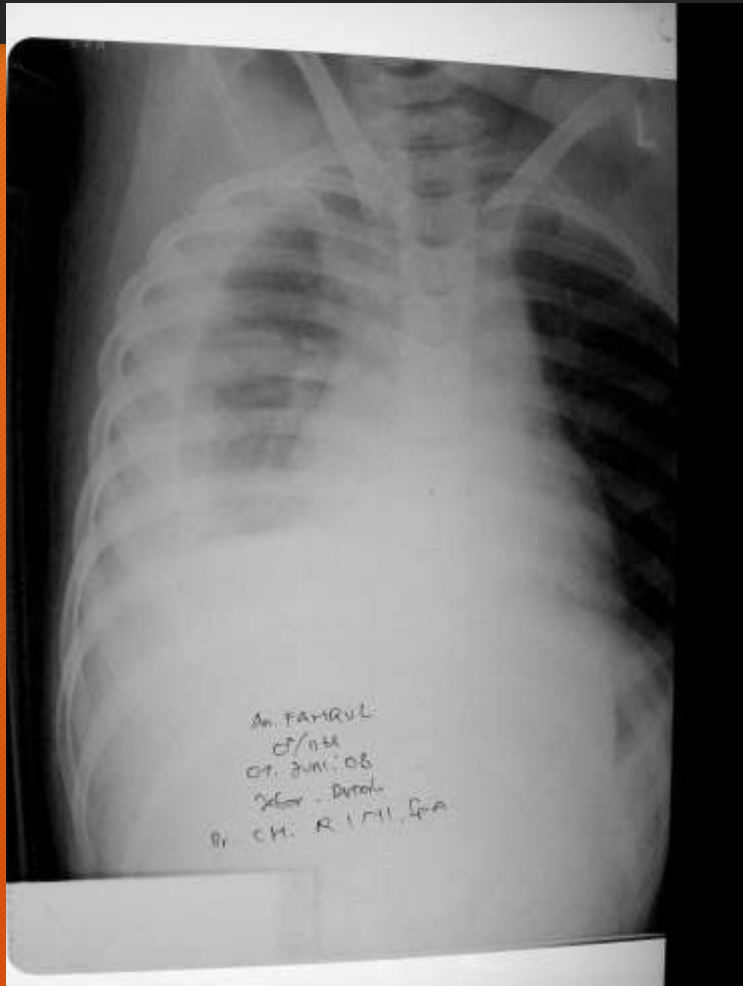

- X Foto Thoraks, Proyeksi PA
- Tampak gambaran kesuraman berupa bercak batas tidak tegas menyerupai jarum pentul pada seluruh hemithoraks kanan dan kiri
- TB Milliar



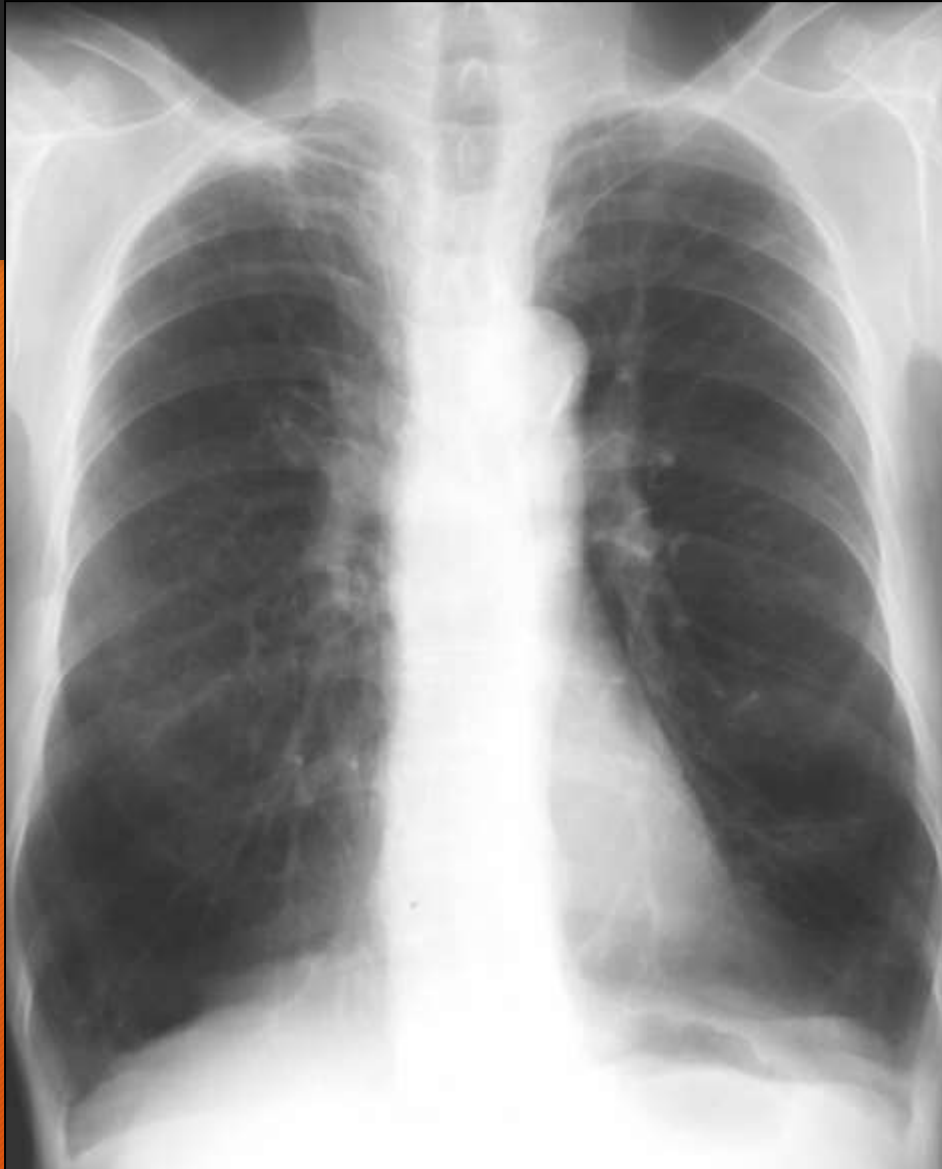

- X Foto Thoraks. Proyeksi PA
- Tampak gambaran lusen pada lobus atas hemithoraks sinistra disertai gambaran avascular pattern dan pelebaran sela iga
- Penumothoraks sinistra

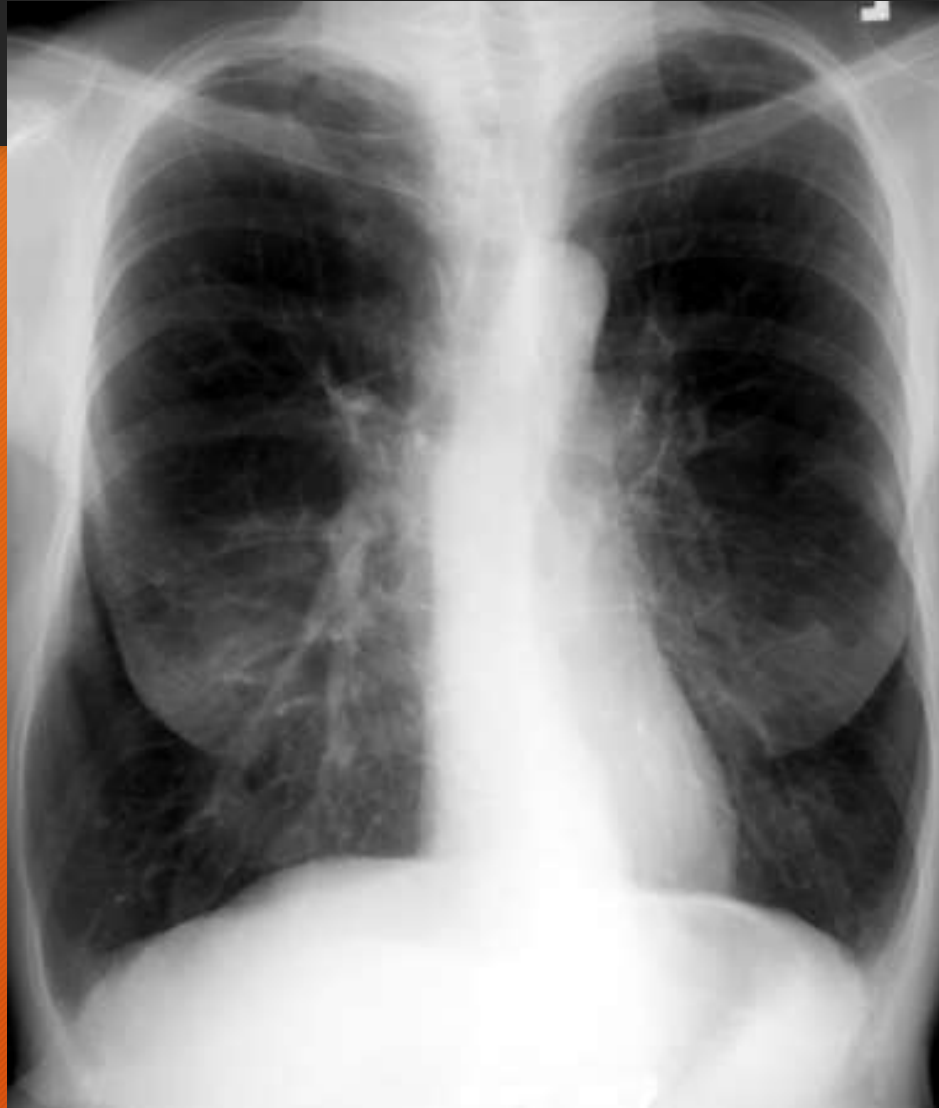

- X Foto Thoraks, Proyeksi PA
- Tampak gambaran opaq homgen batas tegas pada seuruh hemithoraks dekstra disertai pendorongan mediastinum ke arah kontralateral, pendorongan bronus dan jantung ke arah sinistra dan sudut costo phrenicus dektra tampak tumpul
- Efusi pleura



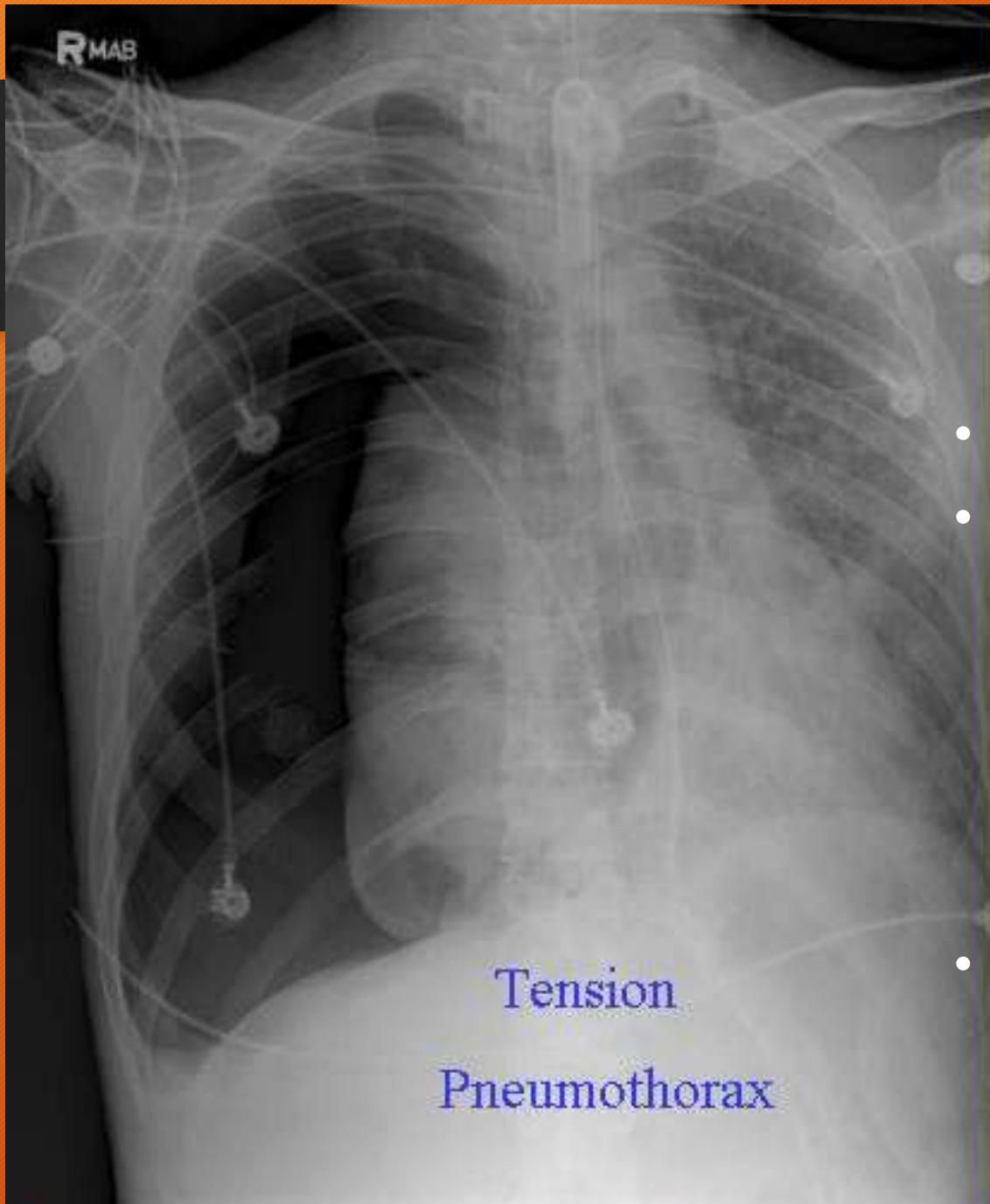

- X Foto Thoraks, Proyeksi PA
- Tampak gambaran lusen pada hemithoraks kanan dan kiri disertai pendorongan mediastinum ke arah kontralateral, diafragma letak rendah, jantung pendulum dan pelebaran sela iga
- Emfisema

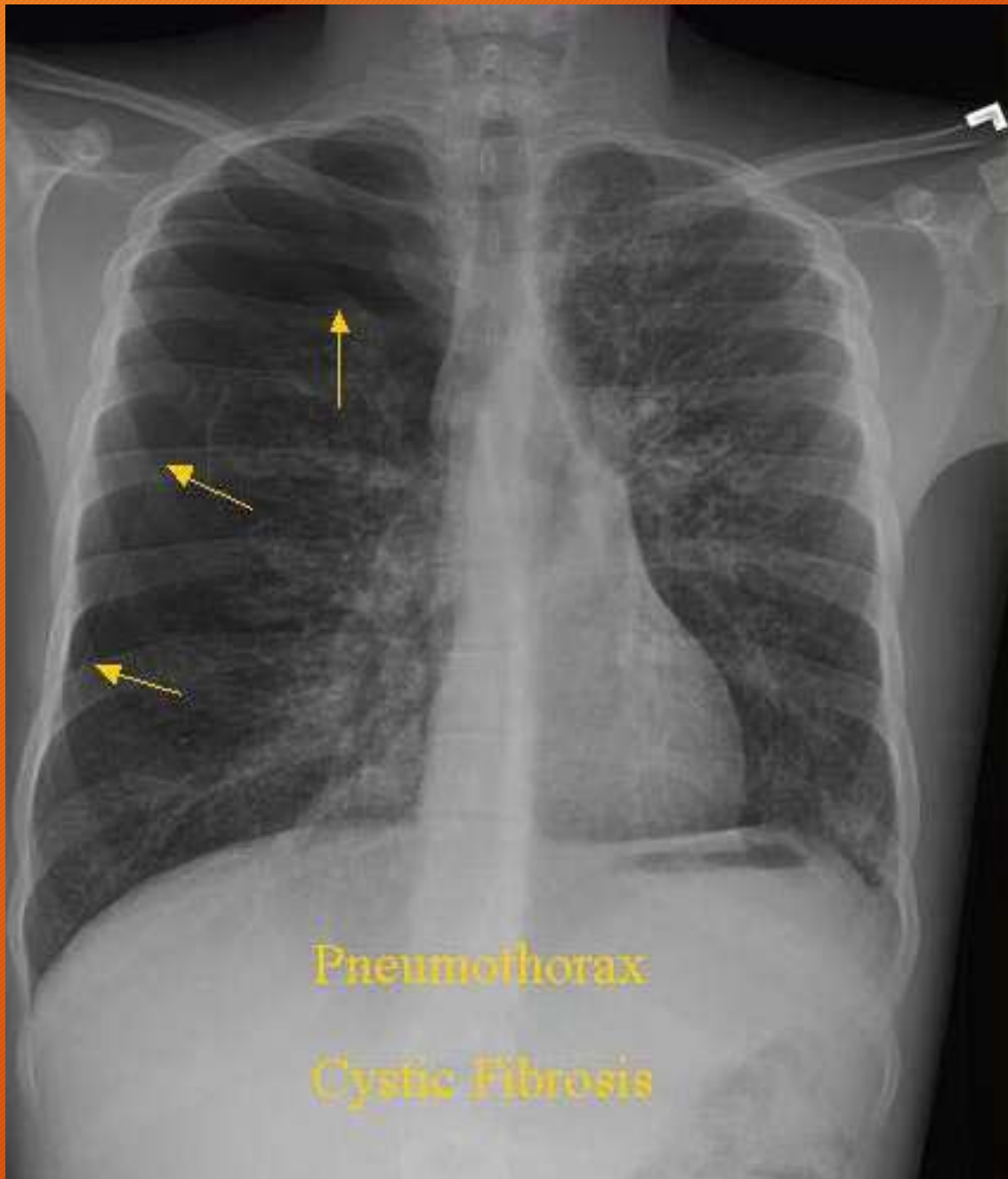


- X Foto Thoraks, Proyeksi PA
- Tampak gambaran lusen pada hemithoraks kanan dan kiri disertai pendorongan mediastinum ke arah kontralateral, diafragma letak rendah, jantung pendulum dan pelebaran sela iga
- Emfisema



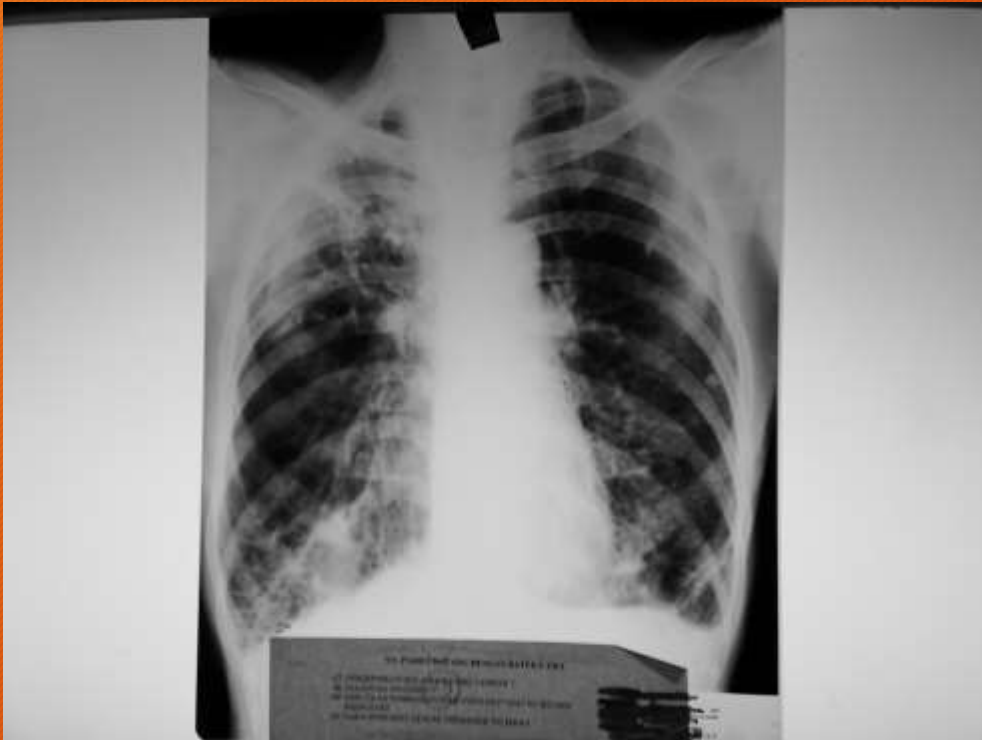

- Xfoto Thoraks, Proyeksi PA
- Tampak gambaran lusen pada lobus media hemithoraks dekstra disertai gambaran avascular pattern dan pelebaran sela iga, serta pendorongan mediastinum ke arah kontra lateral
- Pneumotoraks

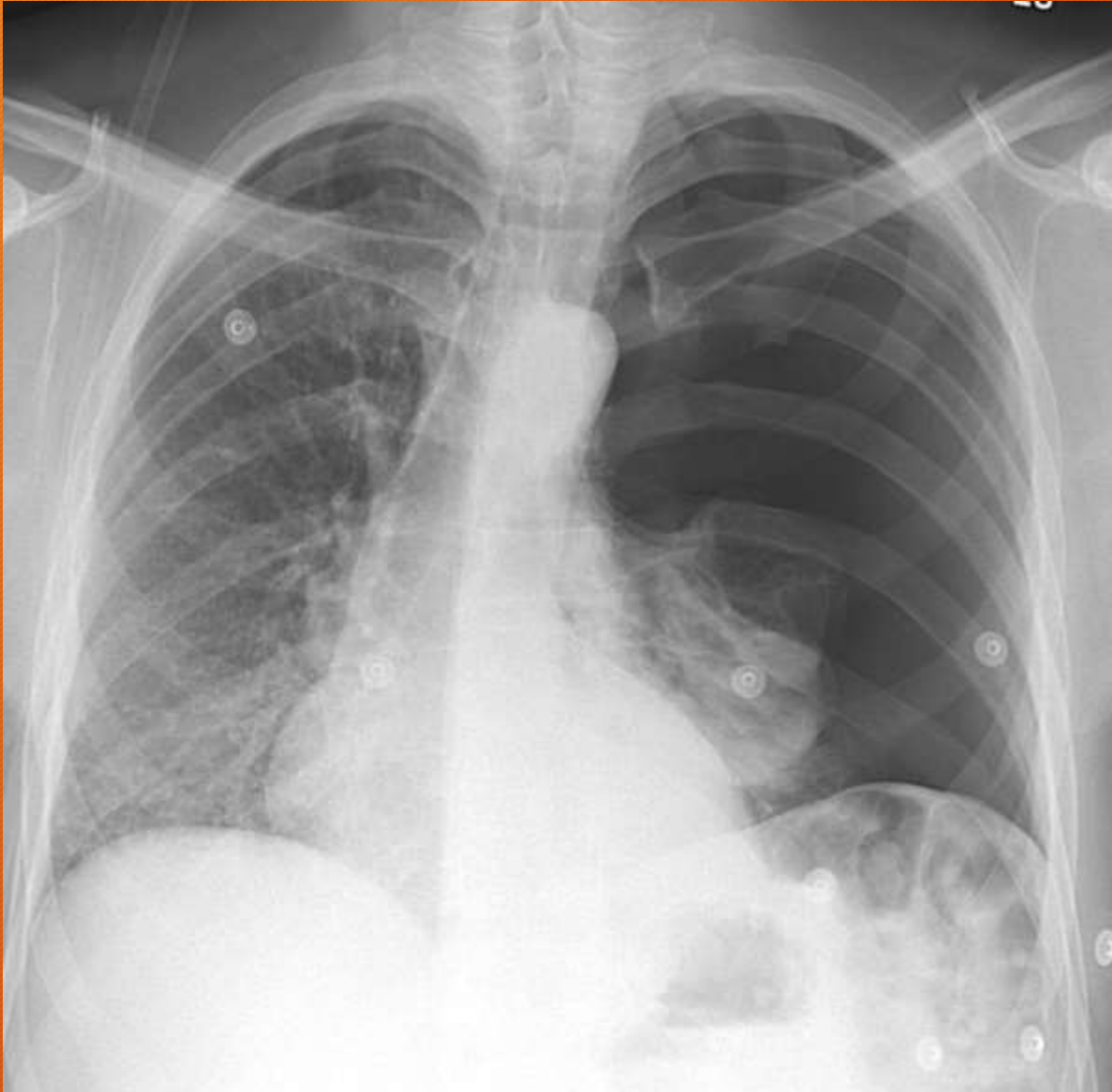


- Xfoto Thoraks, Proyeksi PA
- Tampak gambaran lusen pada hemithoraks dekstra disertai gambaran avascular pattern dan pelebaran sela iga, serta pendorongan mediastinum ke arah kntra lateral
- Pneumotoraks



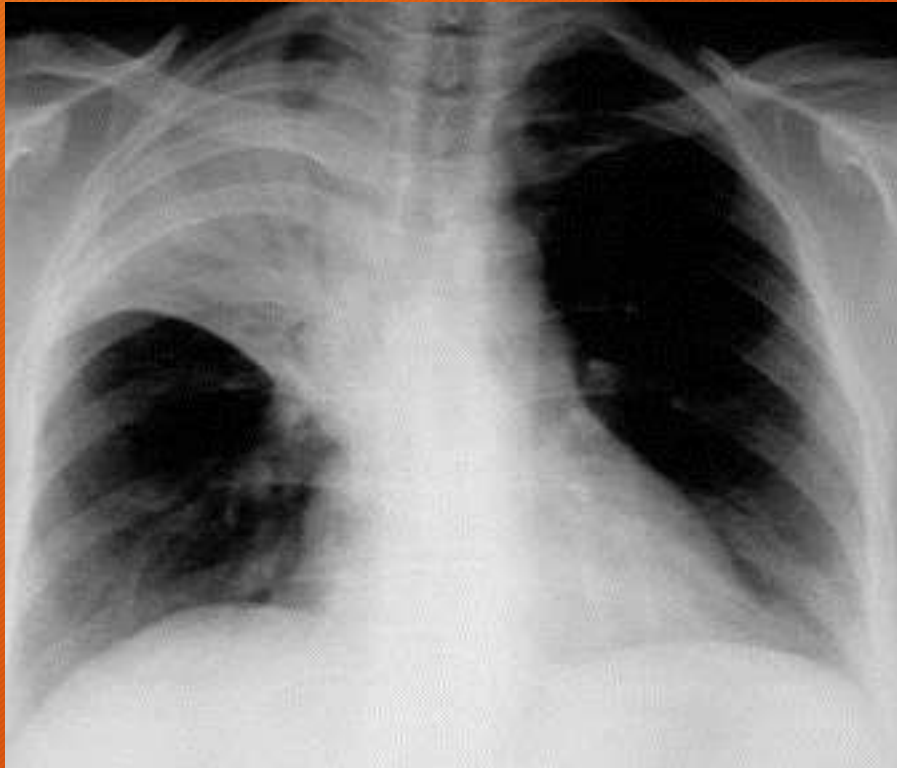


- X Foto Thoraks, Proyeksi PA
- Tampak kesuraman berupa bercak pada hemithoraks kanan dan kiri disertai adanya corakan bronkovascular kasar dan honeycomb appearance
- Bronkiektasis

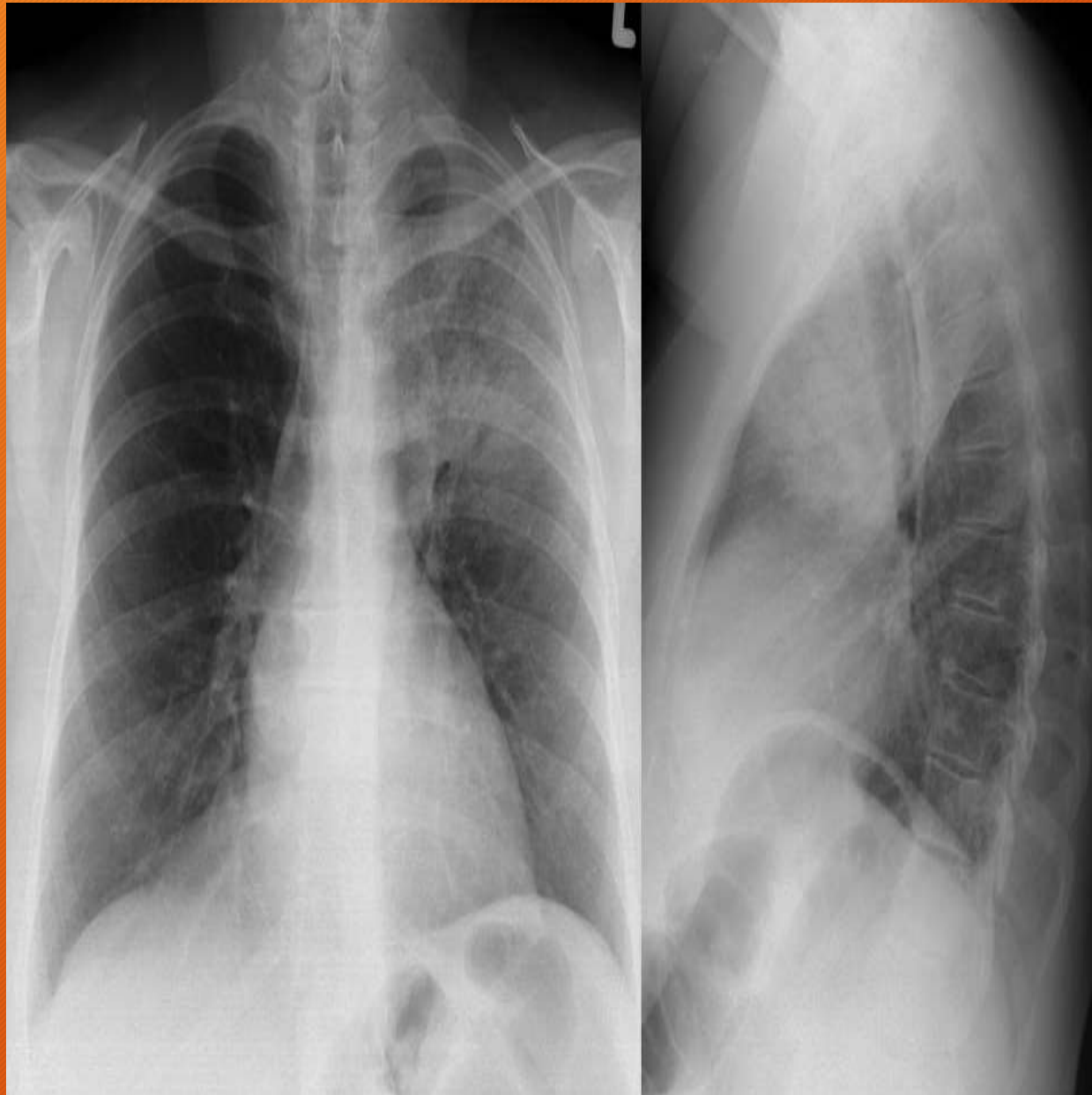


- X Foto Thoraks, Proyeksi PA
- Tampak gambaran lusen pada hemithoraks sinistra disertai adanya gambaran avascular patter, pelebaran sela iga, dan pendorongan mediastinum ke arah kontalateral, dan pendorpngan trakea, bronkus, jantung ke arah dekstra
- Pneumothoraks



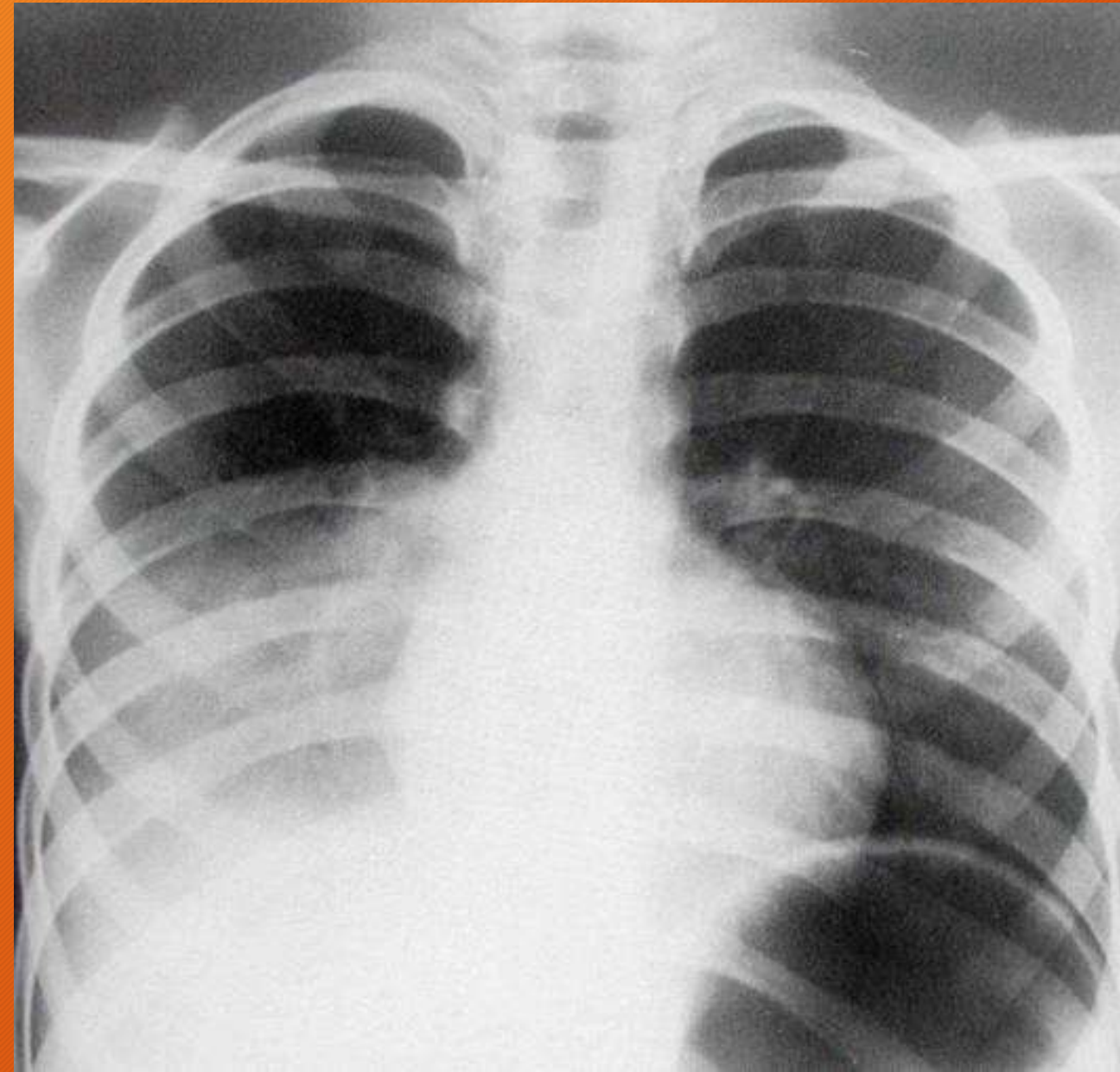


- X Foto thoraks, Proyeksi PA
- Tampak kesuraman homogen batas tidak tegas pada lobus atas hemithoraks dekstra tidak ditemukan adanya penarikan maupun pendorongan
- Pneumonia

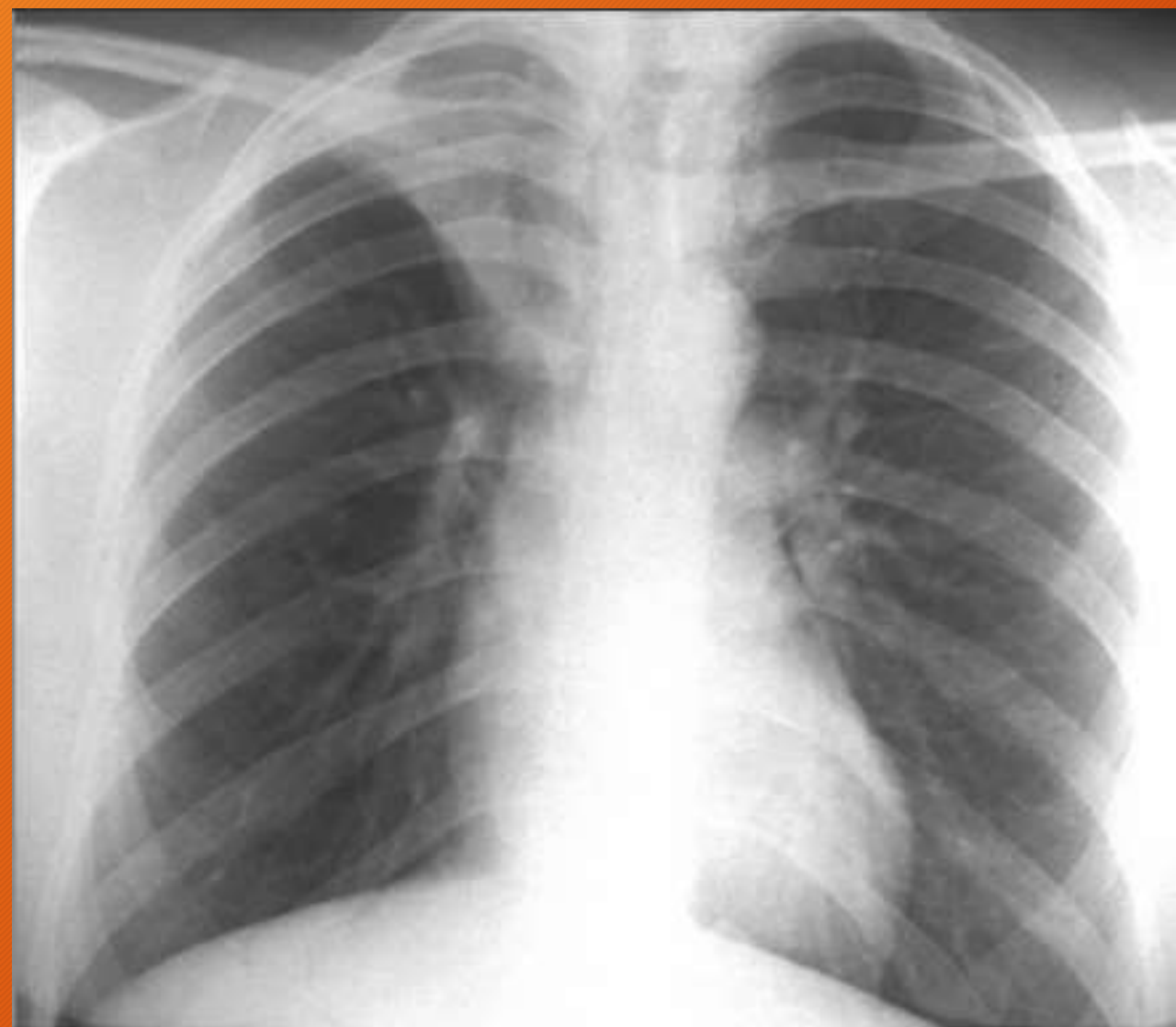

- X Foto Thoraks, Proyeksi PA
- Tampak kesuraman homogen pada lobus atas dan media hemithoraks sinistra tidak ditemukan adanya penarikan maupun pendorongan
- Penumonia





- X Foto Thoraks, Proyeksi PA
- Tampak kesuraman pada lobus media dan lobus bawah hemithoraks dekstra tidak ditemukan adanya ppenarikan maupun pendorongan
- Pneumonia

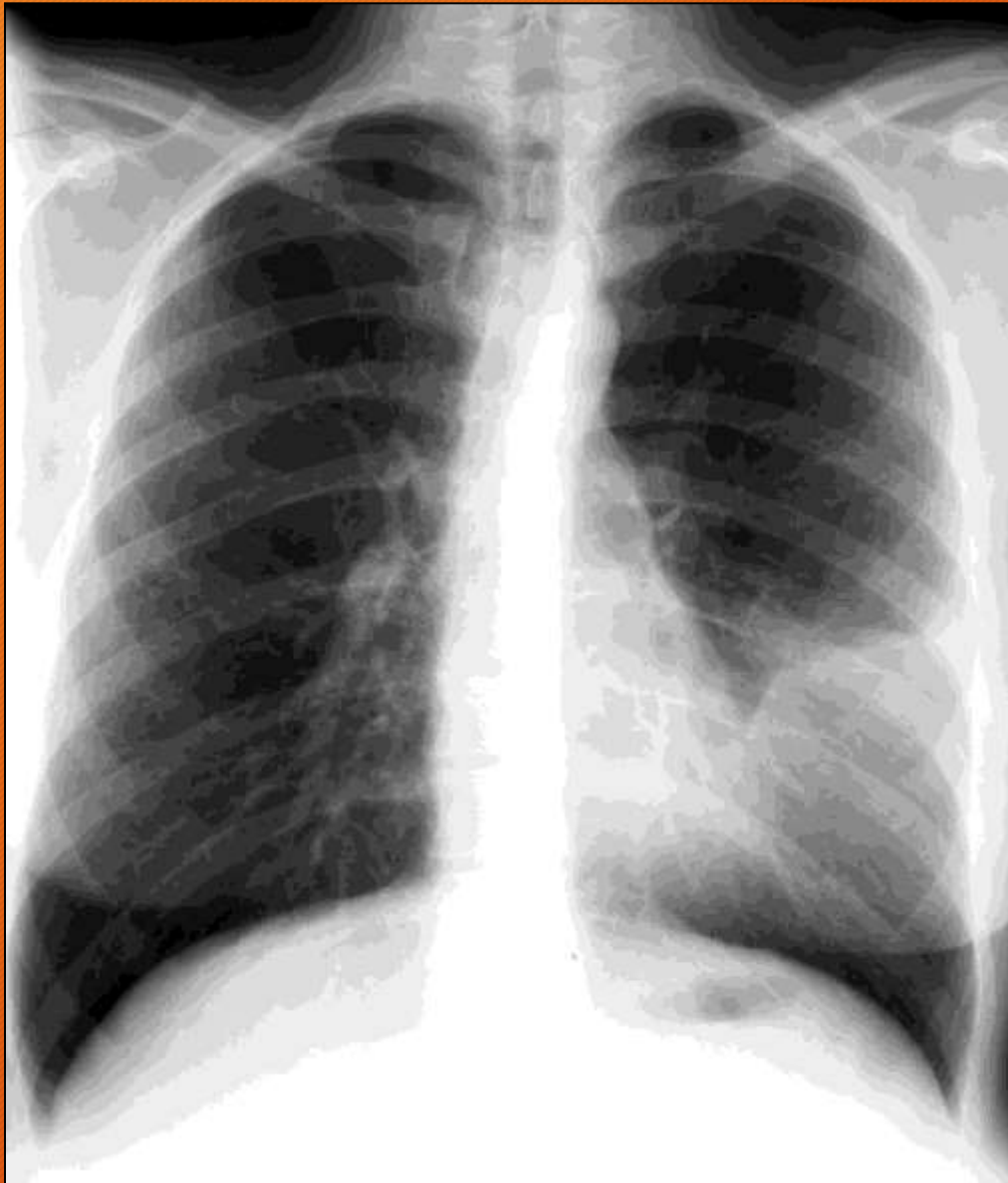

X Foto Thoraks , Posisi PA

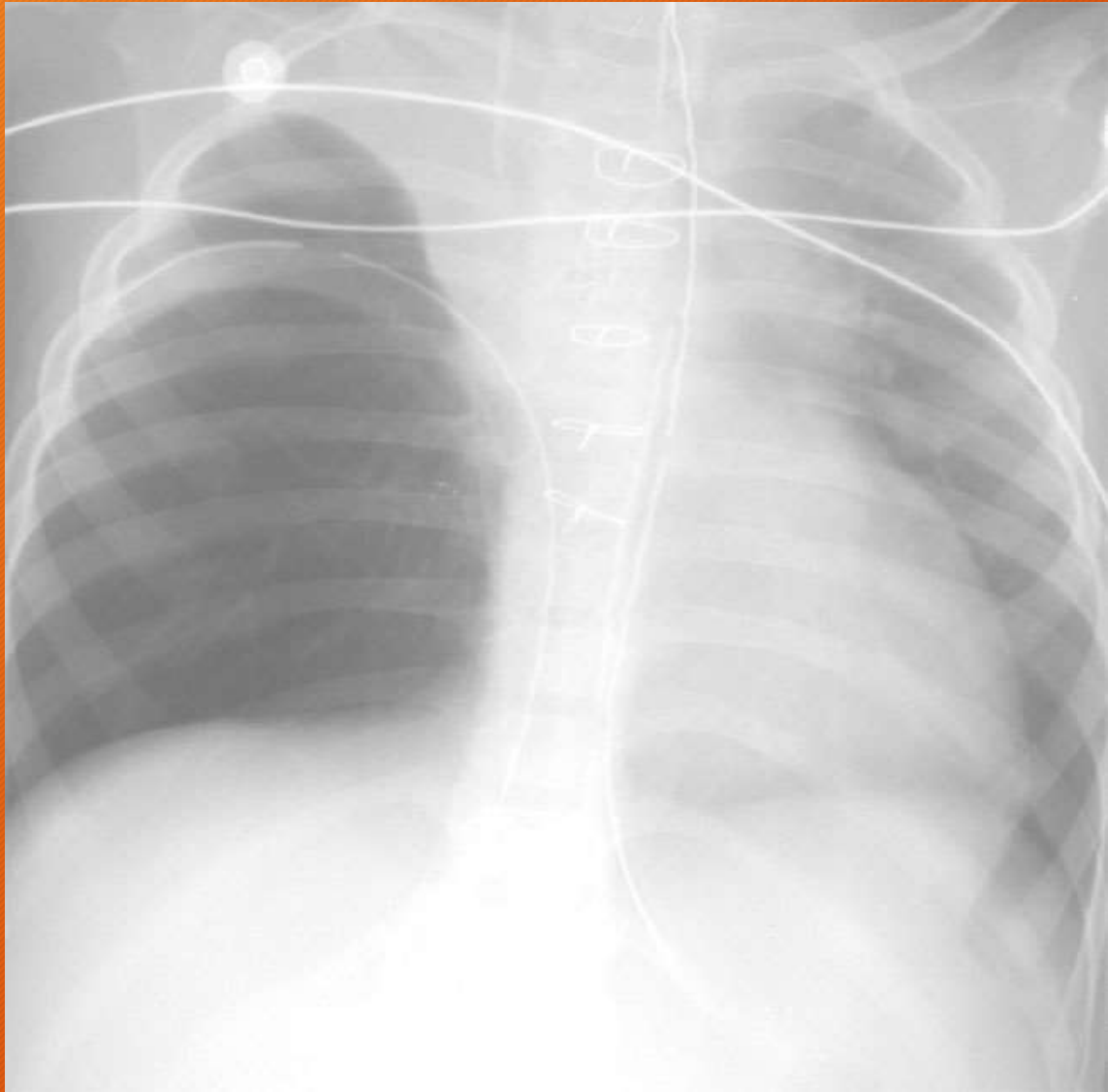Tampak gambaran opak homogen  
batas tegas pada lobus atas  
hemithoraks dextra disertai adanya S  
inverted sign

Atelektasis





- X Foto thorax, Proyeksi AP
- Tampak gambaran kesuraman homogen batas tidak tegas pada lobus media dan bawah hemitoraks kiri
- Pneumonia



X Foto Thoraks , Posisi PA

Tampak gambaran opak homogen  
batas tegas pada lobus atas  
hemithoraks dextra disertai adanya S  
inverted sign

Atelektasis