Hernia Inguinalis

Hernia

- Penonjolan / protrusi isi rongga abdomen melalui defek / bagian lemah dinding perut
- Terdiri dari kantong dan isi (usus, omentum)
- Dapat terjadi bawaan / kongenital atau didapat /akuisita
- Bawaan : terjadi karena tidak menutupnya tunica vaginalis
- Didapat : karena kelemahan otot dinding perut

- Hernia reponibilis : hernia yang dapat dimasukkan kembali ke rongga abdomen
- Hernia irreponibilis : isi kantong tidak dapat dimasukkan (biasanya omentum)
- Hernia inkarserata : isi kantong tidak dapat masuk disertai dengan gangguan pasase usus
- Hernia strangulata : hernia inkarserata disertai gangguan vaskularisasi / nekrosis

GEJALA KLINIS

- Benjolan pada lipat paha timbul bila berdiri /mengejan yang dapat masuk kembali (hernia reponibilis)
- Suatu waktu benjolan tidak dapat masuk (hernia irreponibilis)
- Tidak dapat masuk, disertai muntah, perut kembung dan tidak bisa flatus / bab (hernia inkarserata)
- Hernia strangulata nyeri abdomen terus menerus, demam dan berak darah

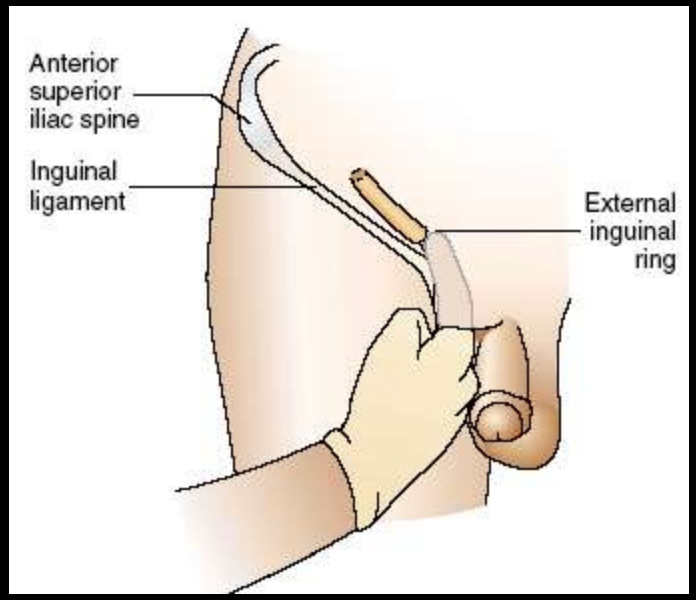
Anterior
superior
iliac spine
Inguinal
ligament
External
inguinal
ring

MACAM HERNIA INGUINALIS

- Hernia inguinalis lateralis : keluar dari canalis inguinalis
- Hernia inguinalis medialis : keluar dari segitiga Hasselbach
- (Hernia femoralis) : keluar dari annulus femoralis

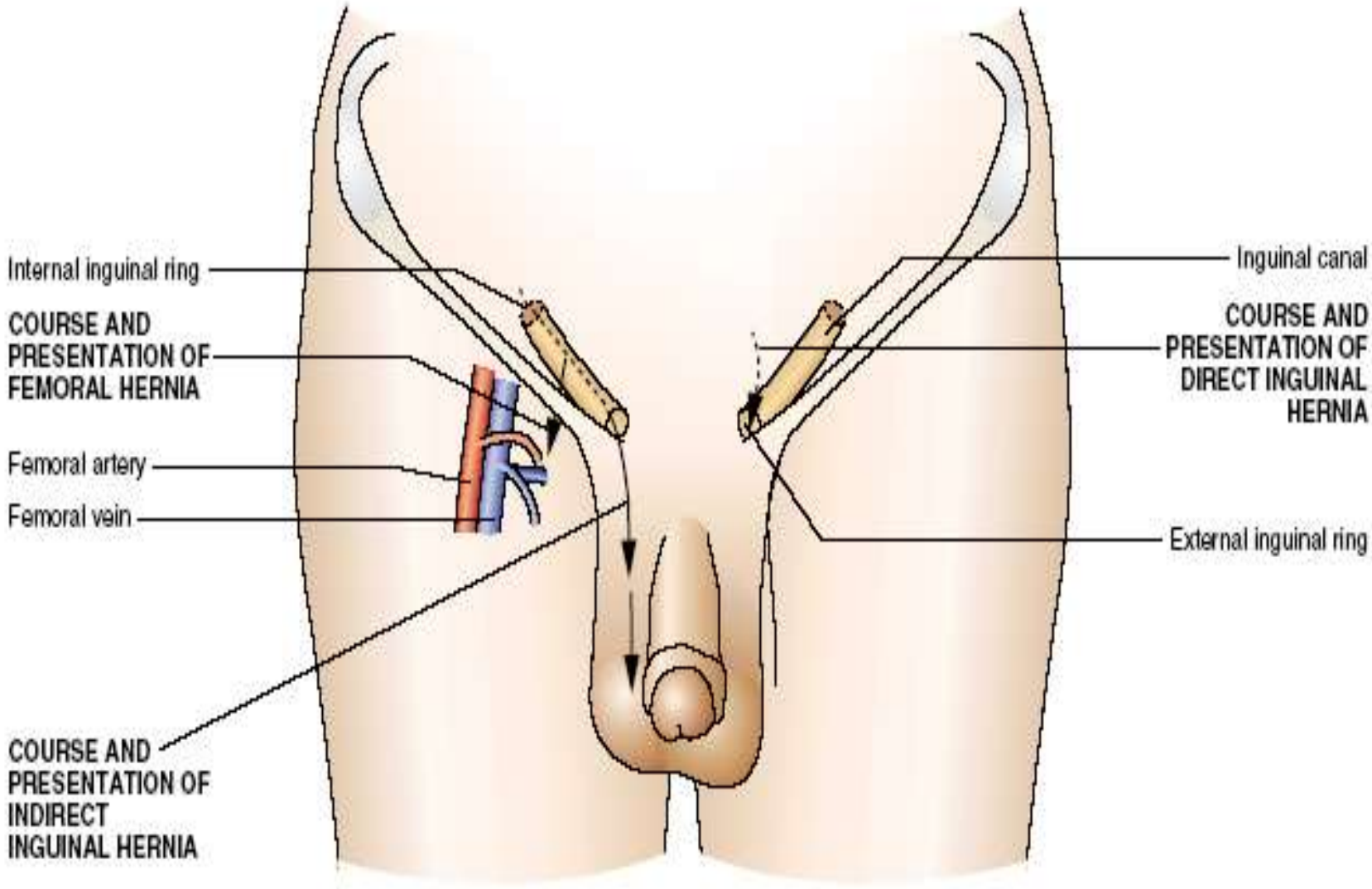
Internal inguinal ring
COURSE AND PRESENTATION OF FEMORAL HERNIA
Femoral artery
Femoral vein
COURSE AND PRESENTATION OF INDIRECT INGUINAL HERNIA
Inguinal canal
COURSE AND PRESENTATION OF DIRECT INGUINAL HERNIA
External inguinal ring

HERNIA INGUINALIS MEDIALIS

Nama lain : Hernia Inguinalis Direk
Keluar dari segitiga Hasselbach
Medial dari av epigastrica inferior
Tidak dapat turun sampai skrotum
Pemeriksaan : impuls lateral
Jarang inkarserasi
Tidak ada pada bayi dan anak

HERNIA INGUINALIS LATERALIS

Nama lain : Hernia Inguinalis Indirek
Melalui canalis inguinalis
Lateral dari av epigastrica inferior
Turun ke skrotum → hernia skrotalis
Pemeriksaan : impuls di ujung jari
Sering inkarserasi
Pada bayi dan anak : kongenital

PENATALAKSANAAN

- Sebelum terjadi inkarserasi → operasi elektif / terencana
- Bila terjadi irreponibilis atau inkarserasi → operasi segera sebelum strangulasi terjadi
- Bila terjadi strangulasi → operasi segera dan menyelamatkan usus yang terjepit (atau reseksi usus yang mati)

PENATALAKSANAAN

- Operasi bertujuan untuk :
  > mengembalikan usus/organ intraabdomen ke rongga perut
  > memotong kantong hernia (herniotomi)
  > memperkuat dinding perut pada kelemahan dinding perut (hernioplasti)
- Herniotomi + hernioplasti = herniorafi (hernioraphy)

PENATALAKSANAAN

- Hernioplasti yang sederhana dan sering dilakukan : hernioplasti Bassini (menjahitkan lig inguinale dengan conjoin tendon). Kelemahannya : nyeri
- Haernioplasti lain : Shouldice
- Hernioplasti yang populer saat ini : hernioplasti Lichtenstein (memakai mesh)

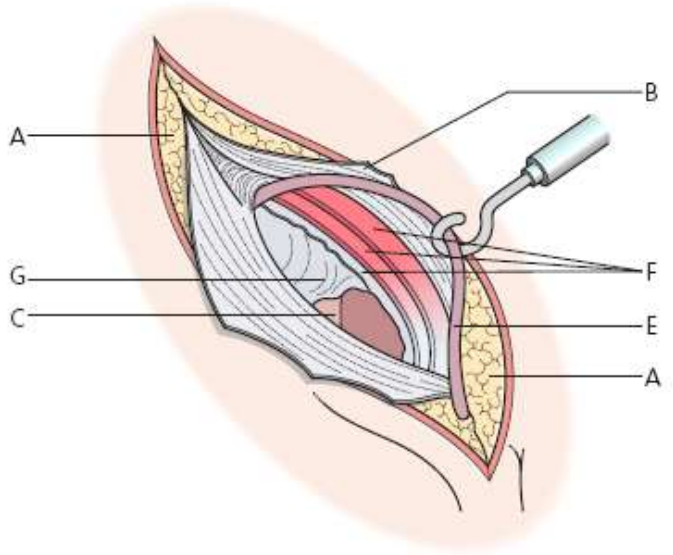

Figure 60.16 Bassini's original diagram. A, subcutaneous fat; B, external oblique; C, iliac vein; E, spermatic cord; F, nerves in inguinal canal; G, transversalis fascia.

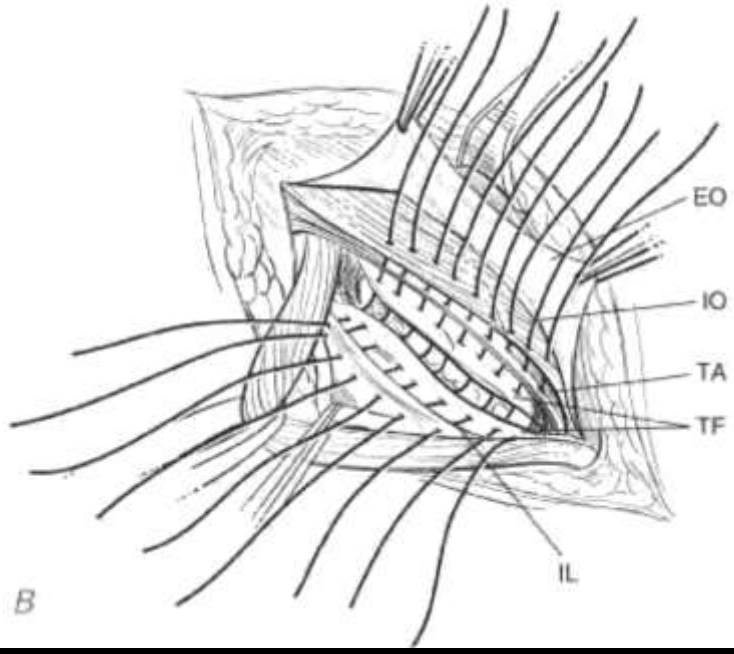

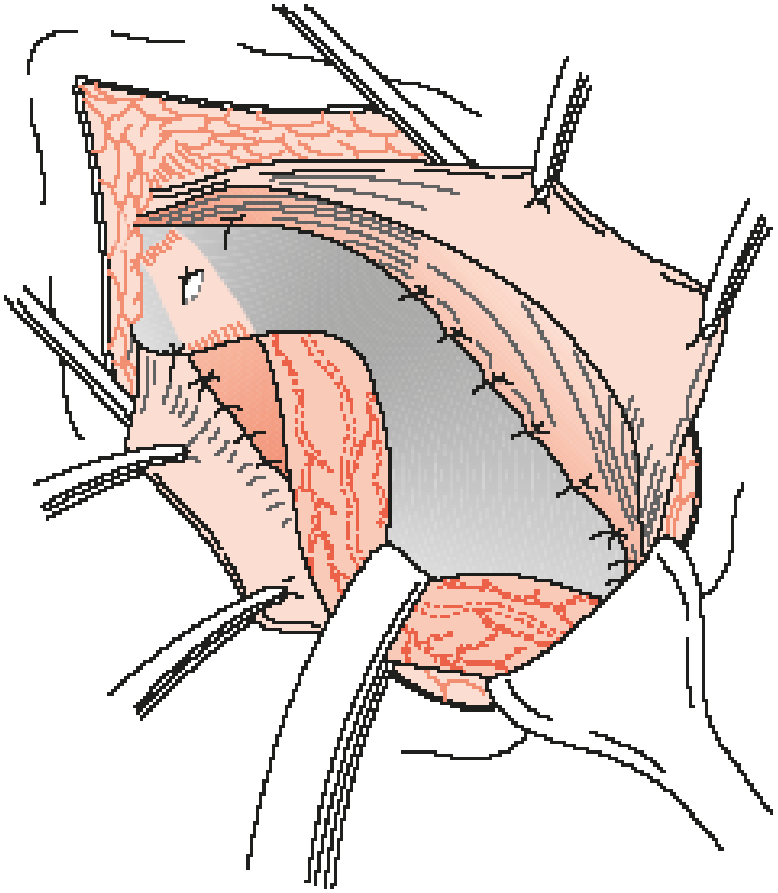

Figure 60.17 Lichtenstein repair.

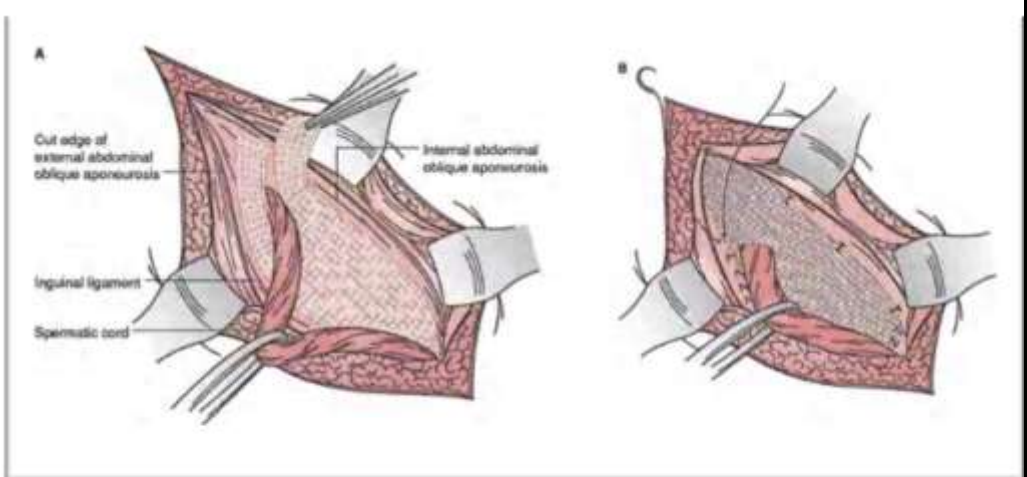

FIGURE 73.27 The Lichtenstein hernioplasty, showing placement of the mesh.

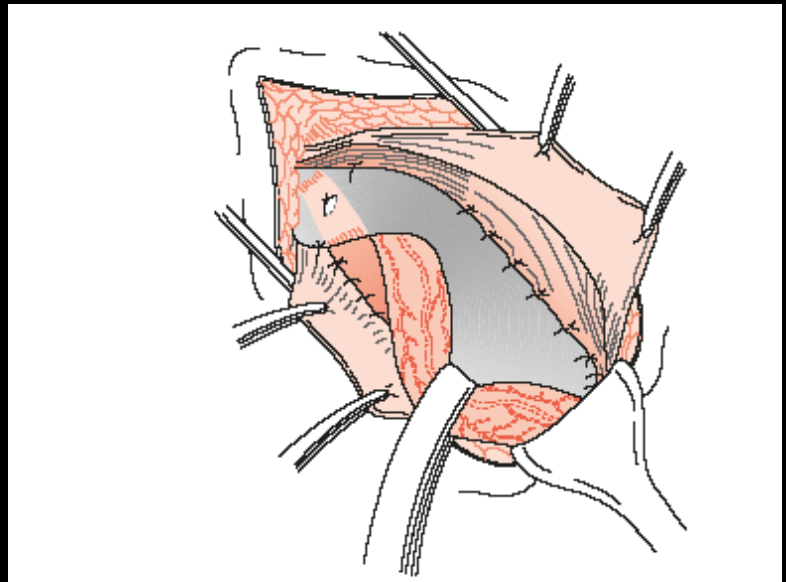

Figure 60.17 Lichtenstein repair.

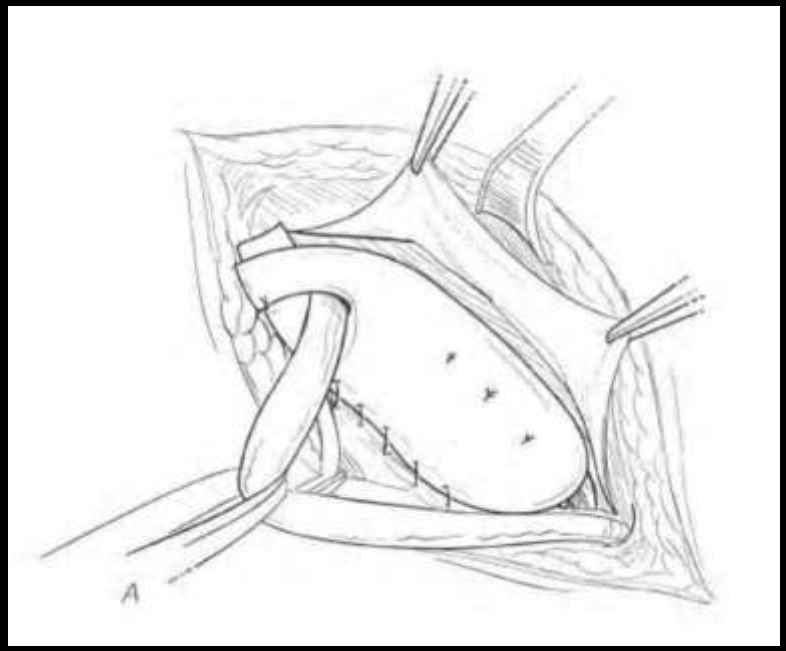

Lichtenstein

Hernia inguinalis pada bayi dan anak

- Selalu hernia inguinalis indirek / lateralis
- Tidak ada kelemahan dinding perut, melainkan tidak menutupnya tunica vaginalis sewaktu testis turun ke skrotum
- Karena tidak ada kelemahan dinding perut, tidak dilakukan hernioplasti; hanya herniotomi saja sudah cukup

Benjolan sampai ke skrotum

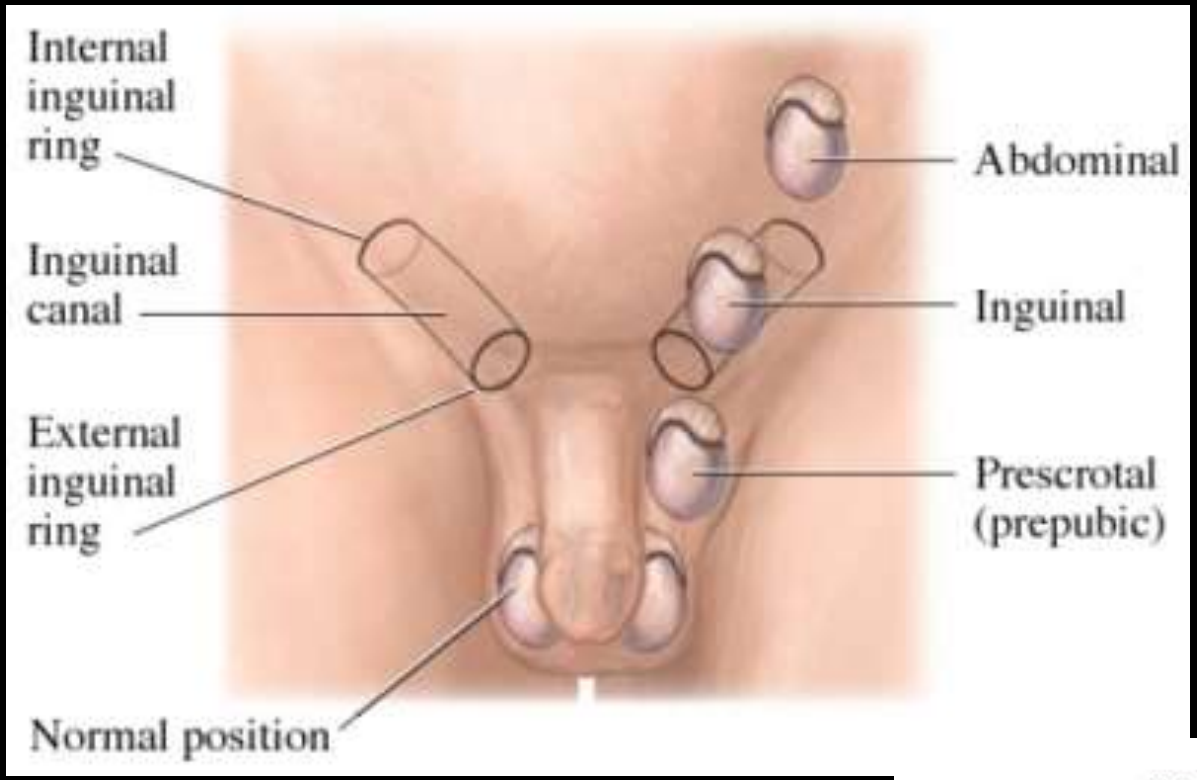
Internal inguinal ring
Inguinal canal
External inguinal ring
Normal position
Abdominal
Inguinal
Prescrotal (prepubic)

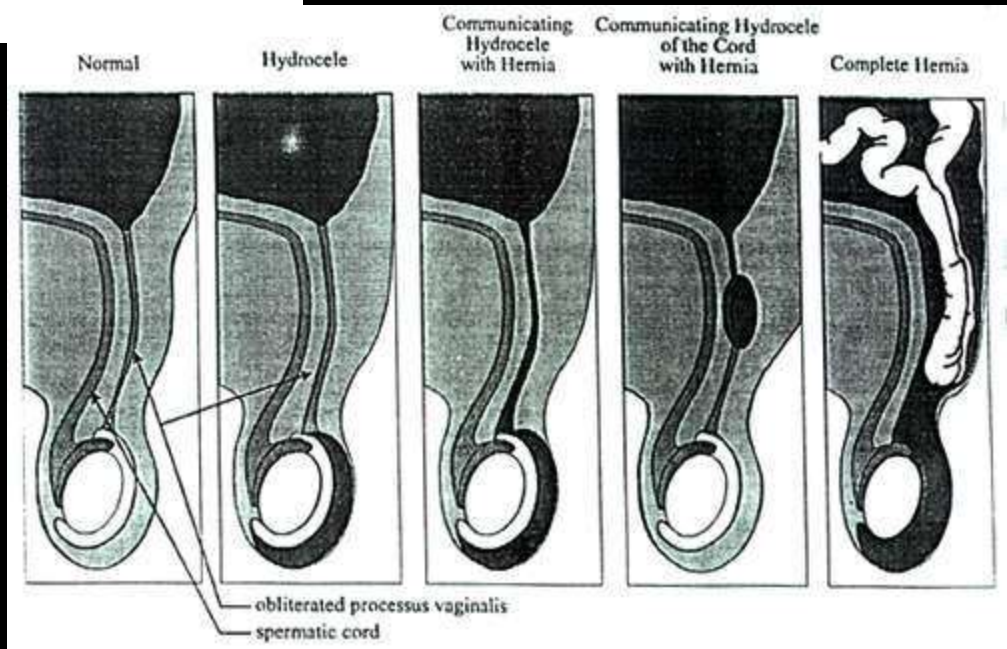
Normal
Hydrocele
Communicating Hydrocele with Hernia
Communicating Hydrocele of the Cord with Hernia
Complete Hernia
obliterated processus vaginalis
spermatic cord

Diafanoskopi + / Transiluminasi +
Pada hidrokel

Questions & Discussion

?